CAS

TRAUMATOLOGIE

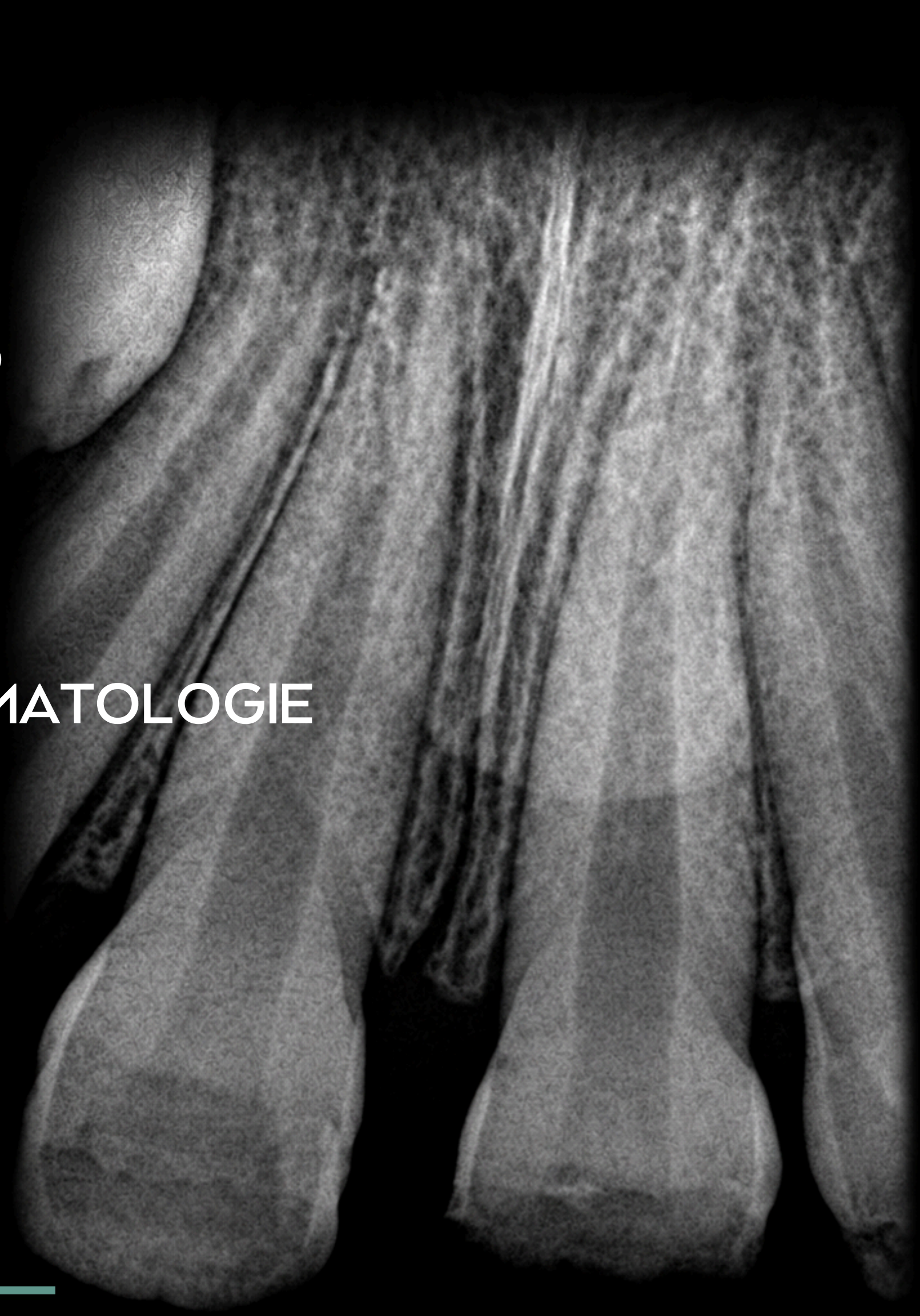

ED TM

Fracture coronaire compliquée. Prise en charge en urgence selon l'IADT.



EDTM

EVALUER LE PATIENT

- Circonstances et délai du traumatisme ?
- Signes neurologiques / perte de connaissance ?
- Plaies associées / statut antitétanique ?
- CMI (certificat médical initial) + photographies ?



EDTM

EVALUER LA DENT

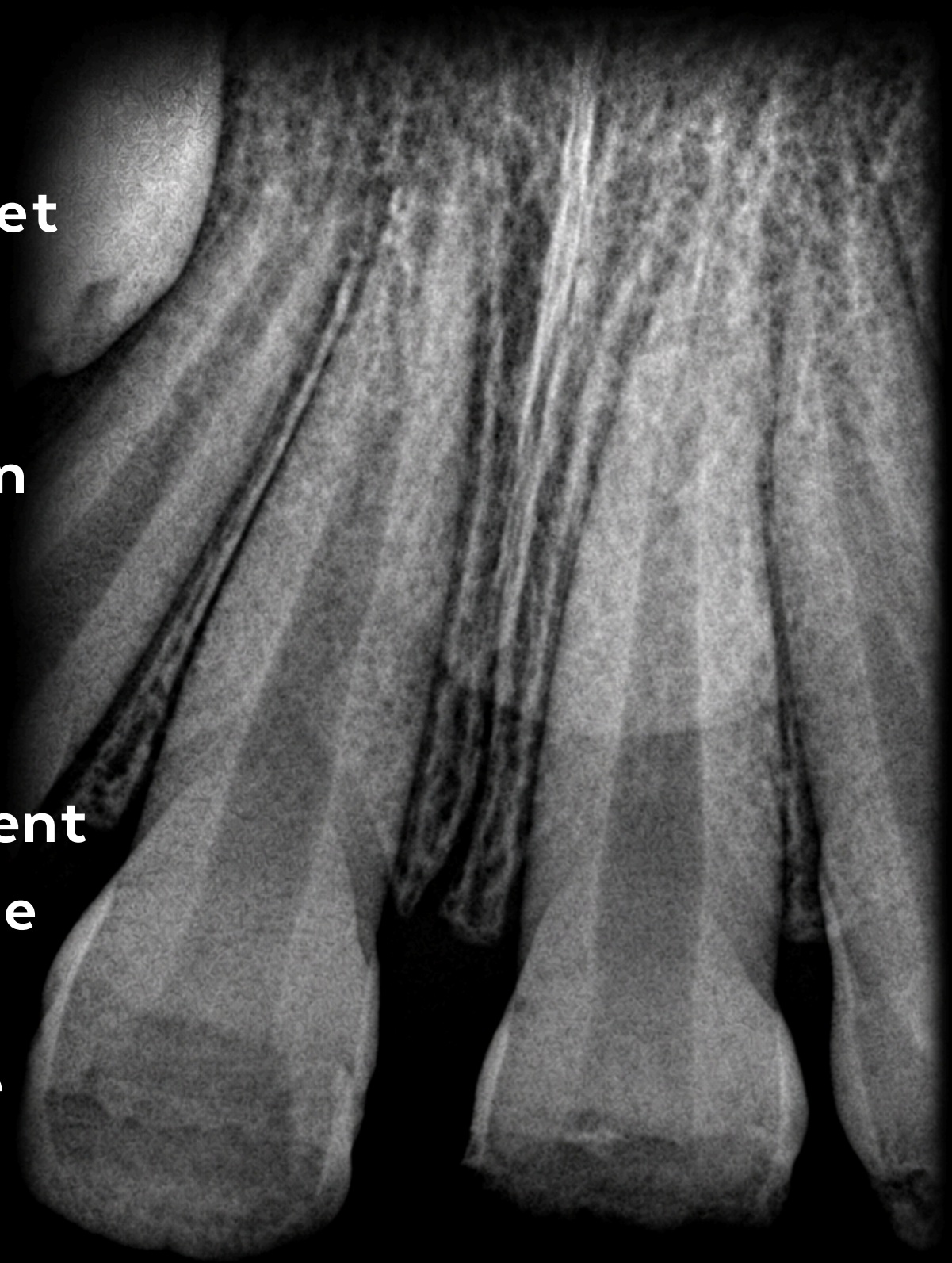

- Exposition pulpaire et maturité apicale
- Mobilité / percussion
- Tests de sensibilité pulpaire : fiabilité limitée immédiatement après le traumatisme
- Bilan radiographique

EDTM

TRAITEMENT : PULPOTOMIE CAMÉRALE

Désinfection du champ opératoire et de la dent à l'hypochlorite de sodium.

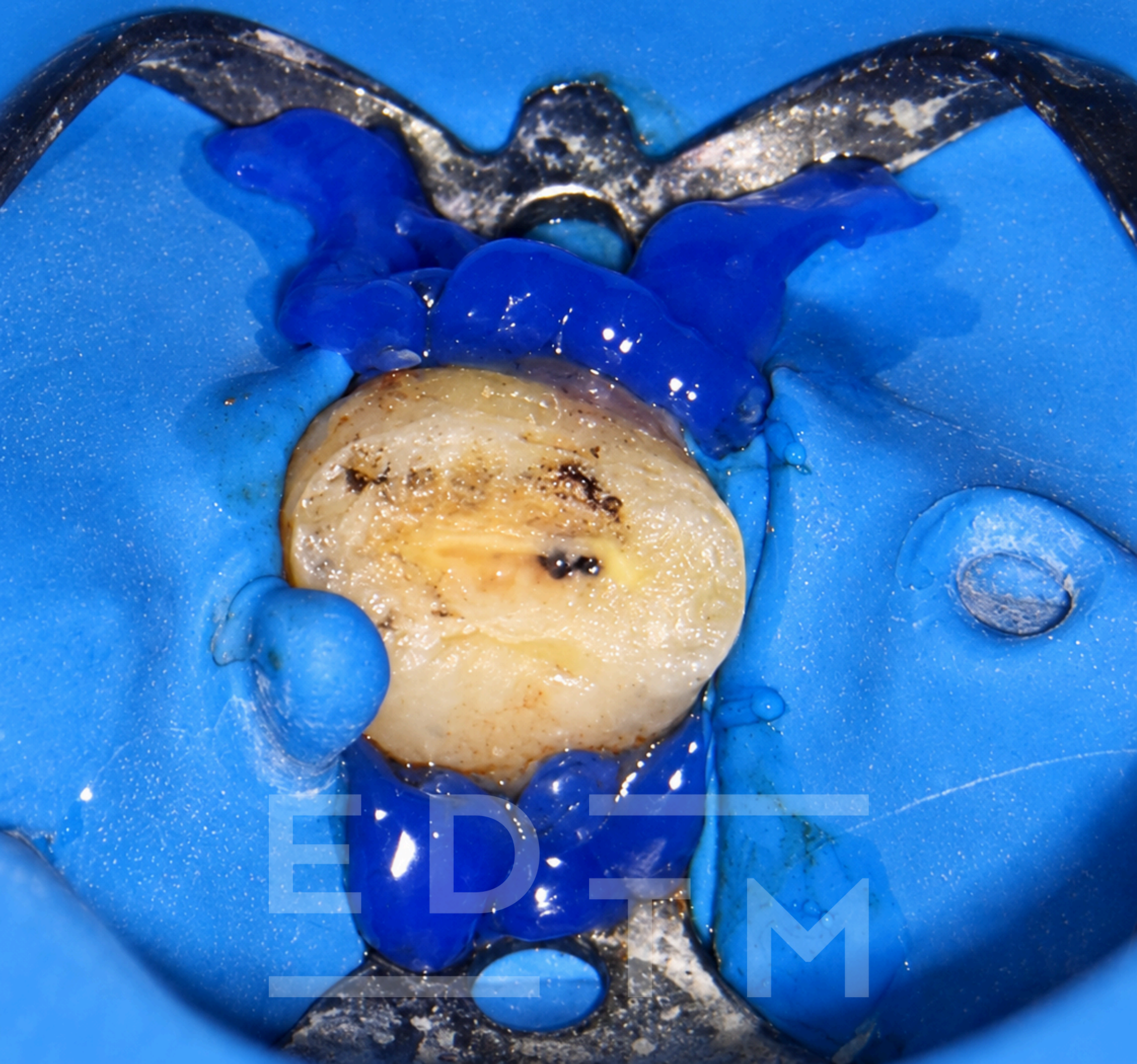

AMPUTATION DU TISSU PULPAIRE CAMÉRAL

À l'aide d'une fraise stérile.



DÉSINFECTION ET HÉMOSTASE

Irrigation à l'hypochlorite de sodium et obtention de l'hémostase.



Mise en place d'un matériau à base de silicate de calcium

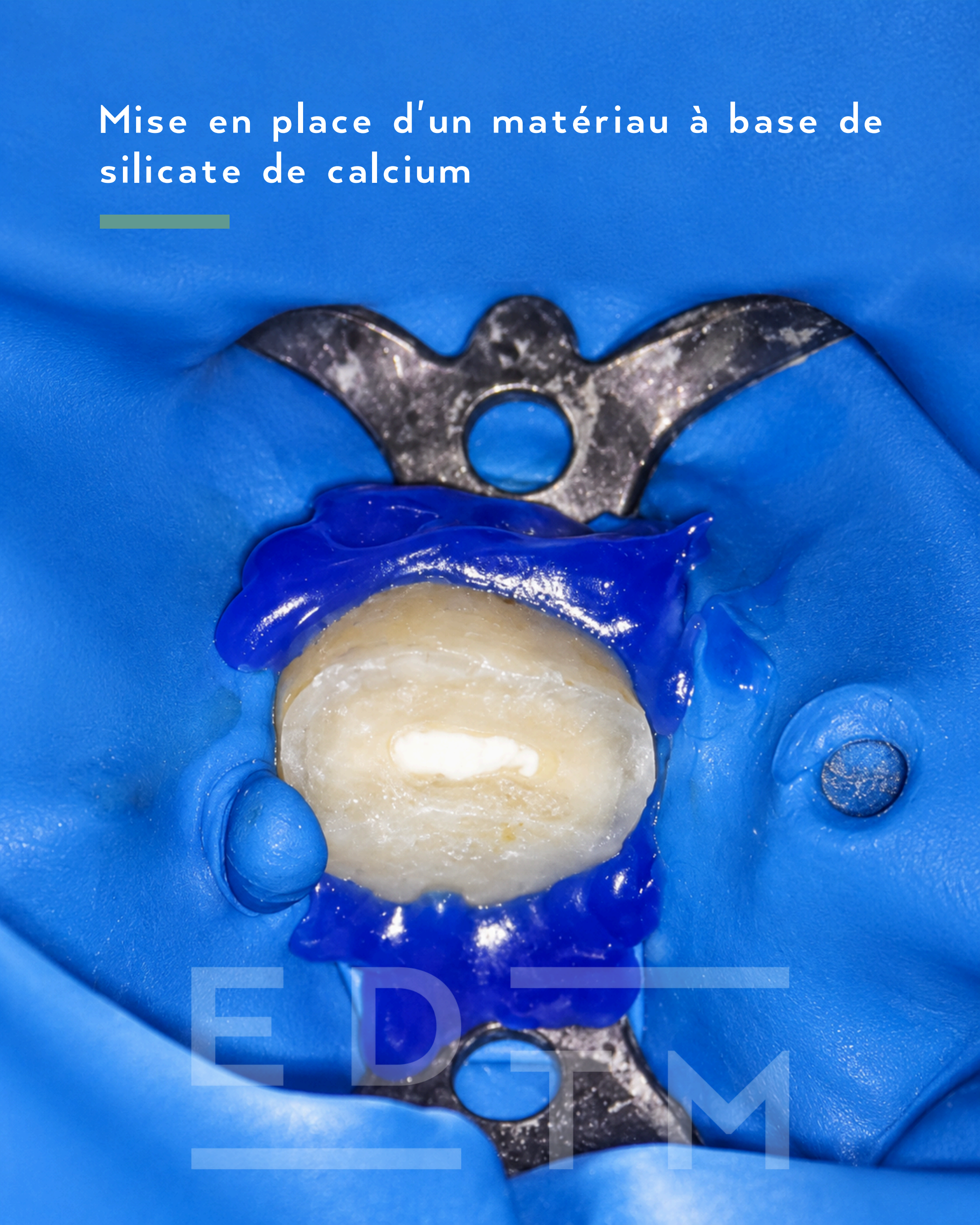

RESTAURATION CORONAIRE

Mise en place d'une résine composite pour assurer l'étanchéité coronaire.

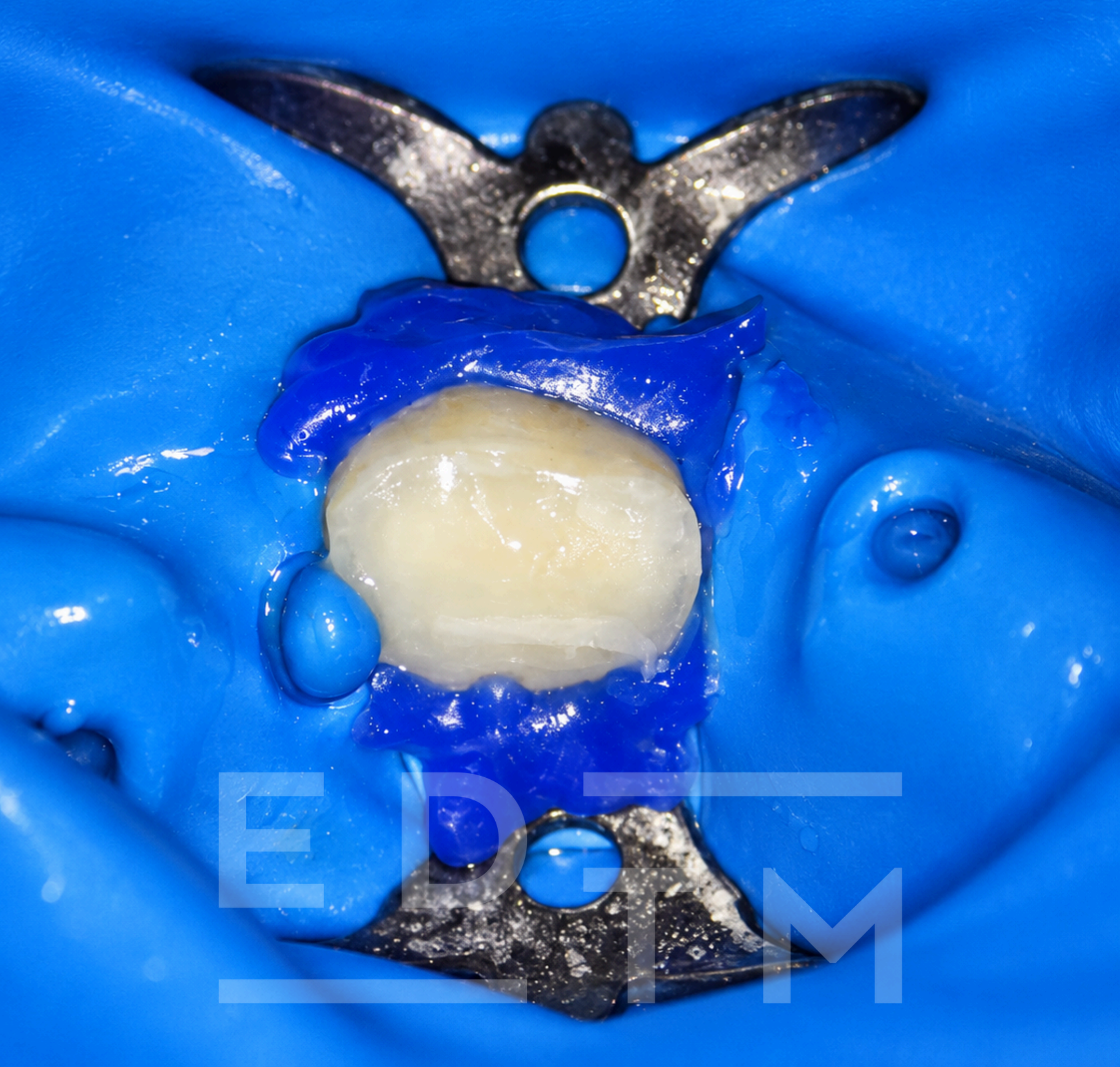

SUIVI CLINIQUE ET RADIOGRAPHIQUE

6–8 semaines • 3 mois • 6 mois • 12 mois

Surveillance de la vitalité pulpaire et de l'évolution clinique et radiographique.



EDTM

endodontie.paris