THÉRAPEUTIQUE

2022



EDTM

Patiente adressée pour réalisation du traitement canalaire de 21 22

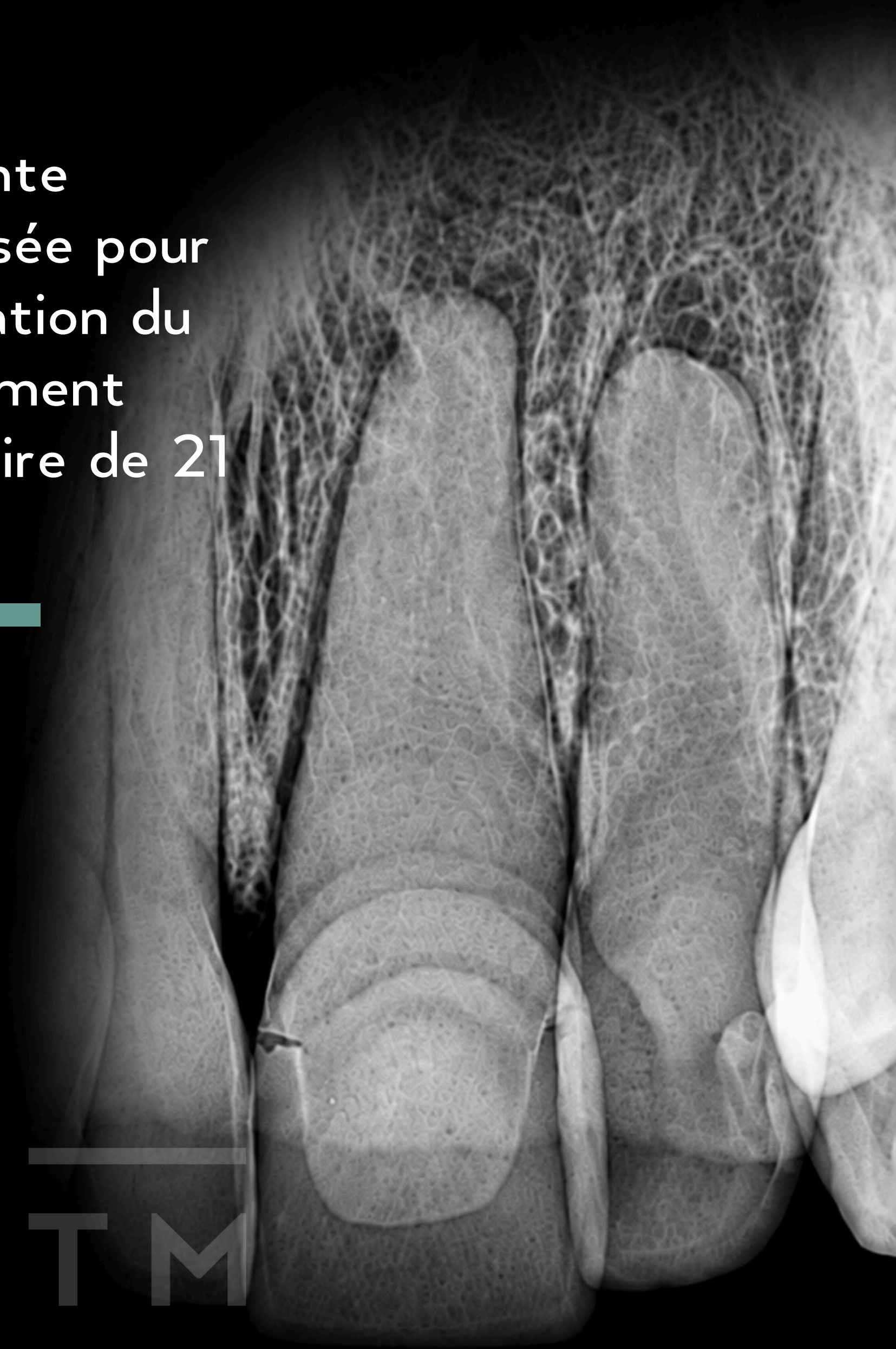

EDTM

Des dyschromies d'origine intrinsèque sont présentent au niveau de 22 23.
Sourire gingival.



DIAGNOSTIC

Necroses pulpaires, parodontite apicale asymptomatique



EDTM

ANALYSE 2D

LUMIÈRE CANALAIRE

OBLITÉRATION PULPO-DENTINAIRE

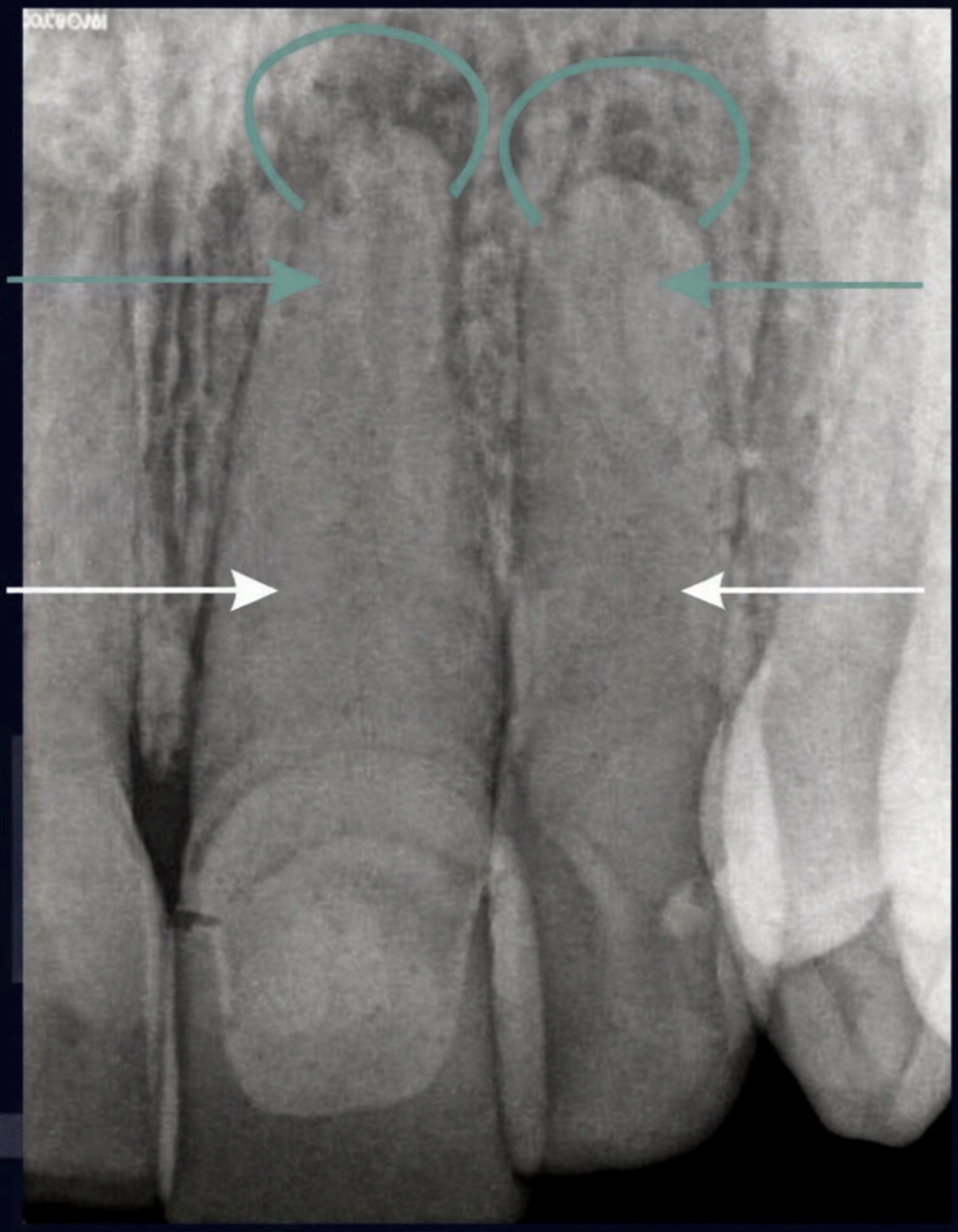

COUPE CBCT

Visibilité de la lumière canalaire dans les derniers millimètres apicaux

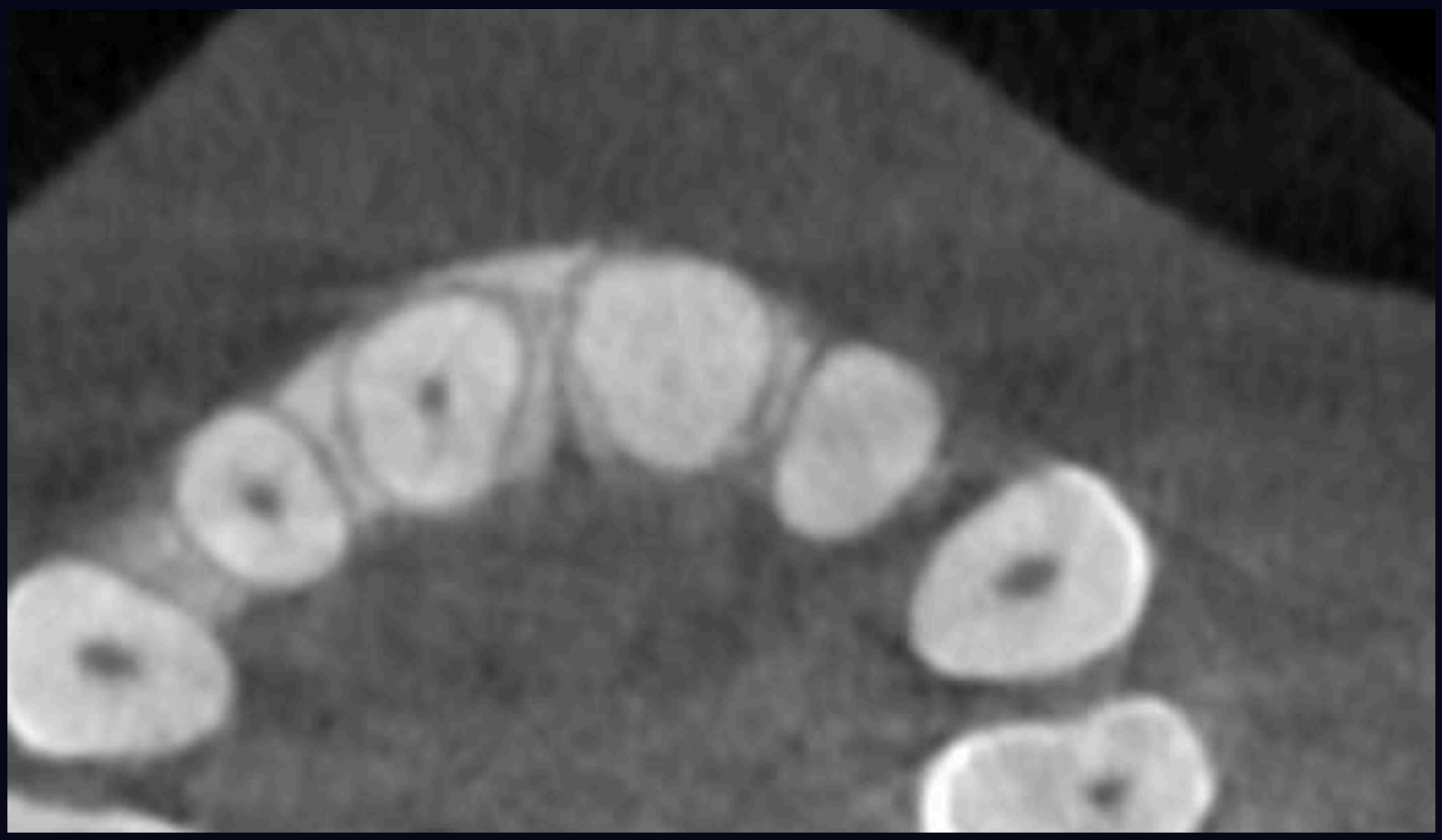

EDTM

OPTIONS THÉRAPEUTIQUES

- Traitement par voie orthograde
- Microchirurgie endodontique

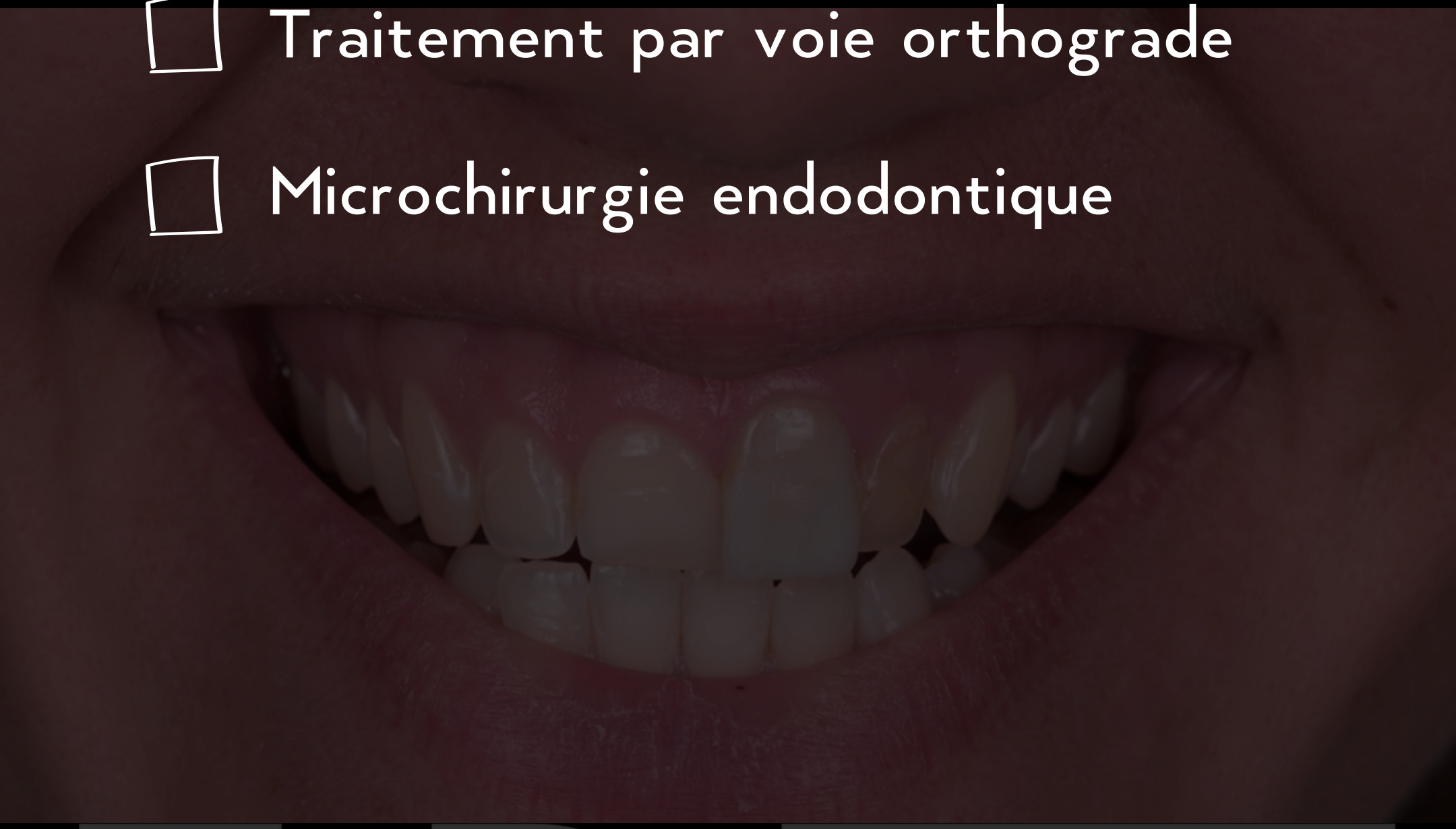

OPTIONS THÉRAPEUTIQUES

- [ ] Traitement par voie orthograde
- [x] Microchirurgie endodontique

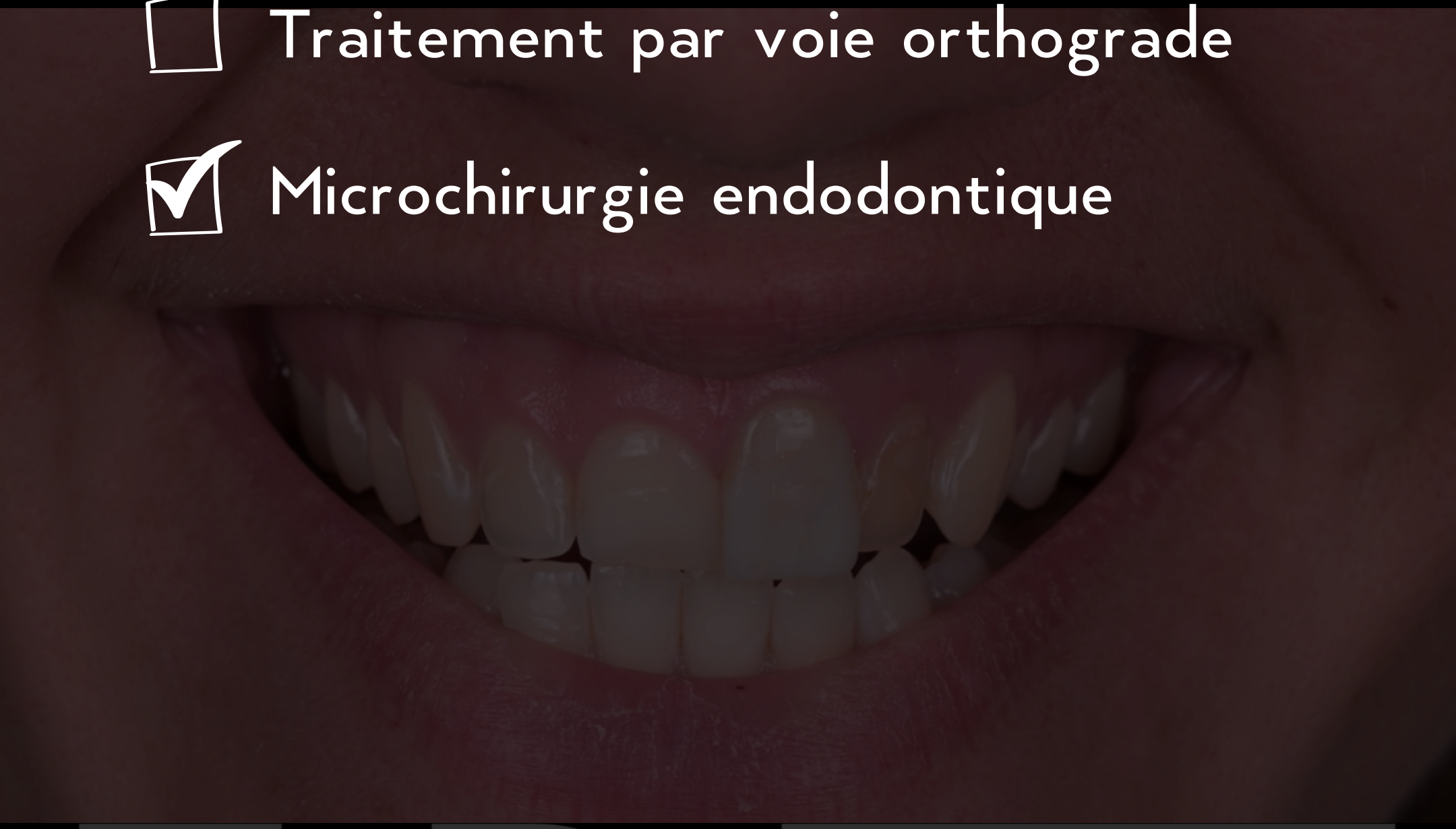

EDTM

Nous avons décidé de réaliser une microchirurgie endodontique en tenant compte pour le tracé d'incision des impératifs esthétiques



EDTM

Lambeau paramarginal, avec décharge mésiale au niveau du frein



POST-OP





EDITM

Prise en charge esthétique réalisée par le Dr Hannetel : éclaircissement externe et réalisation de facettes





endodontie.paris