CAS

15

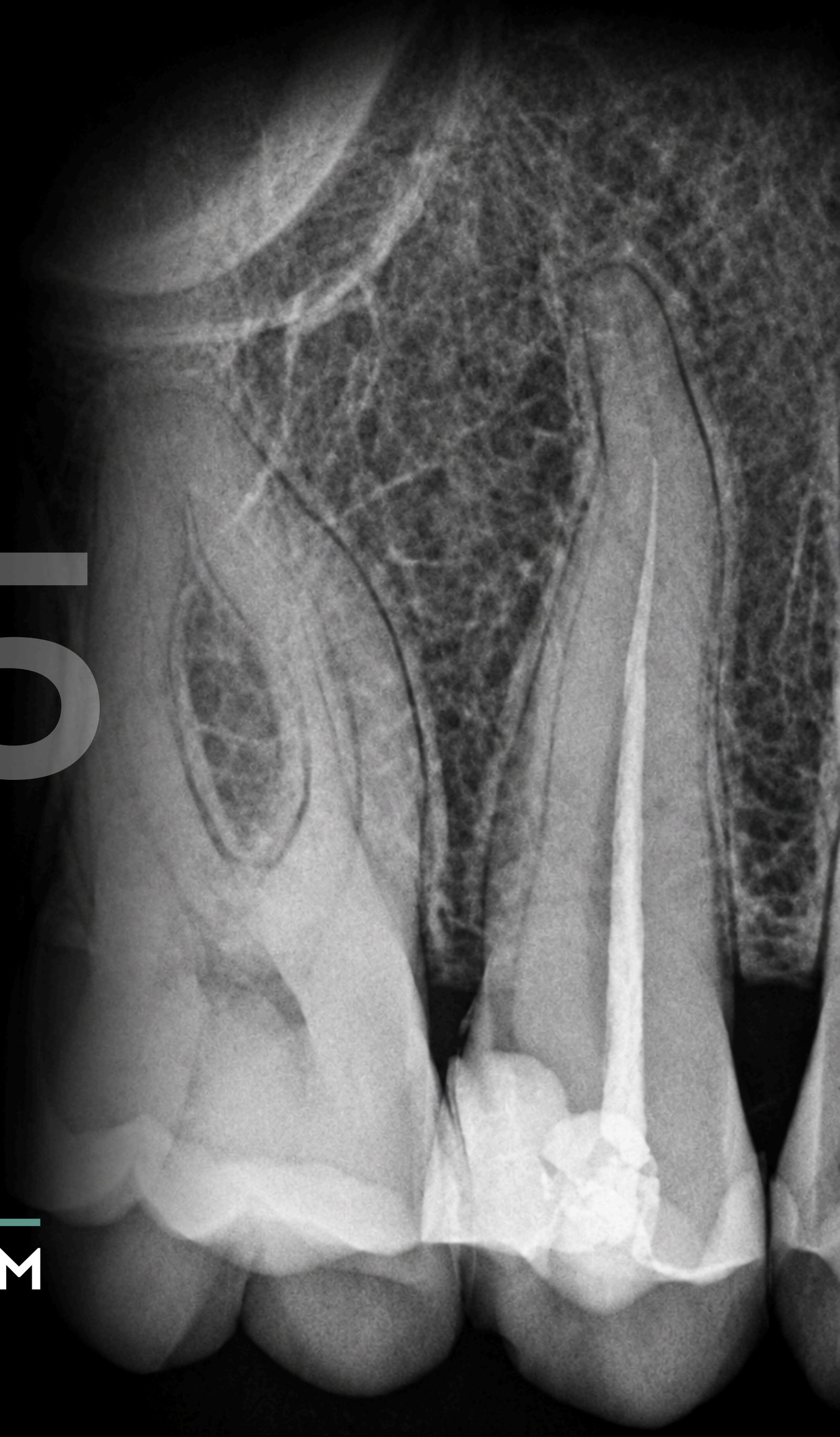

EDTM

La patiente se présente avec de fortes douleurs spontanées et insomniantes après un traitement réalisé il y a une semaine

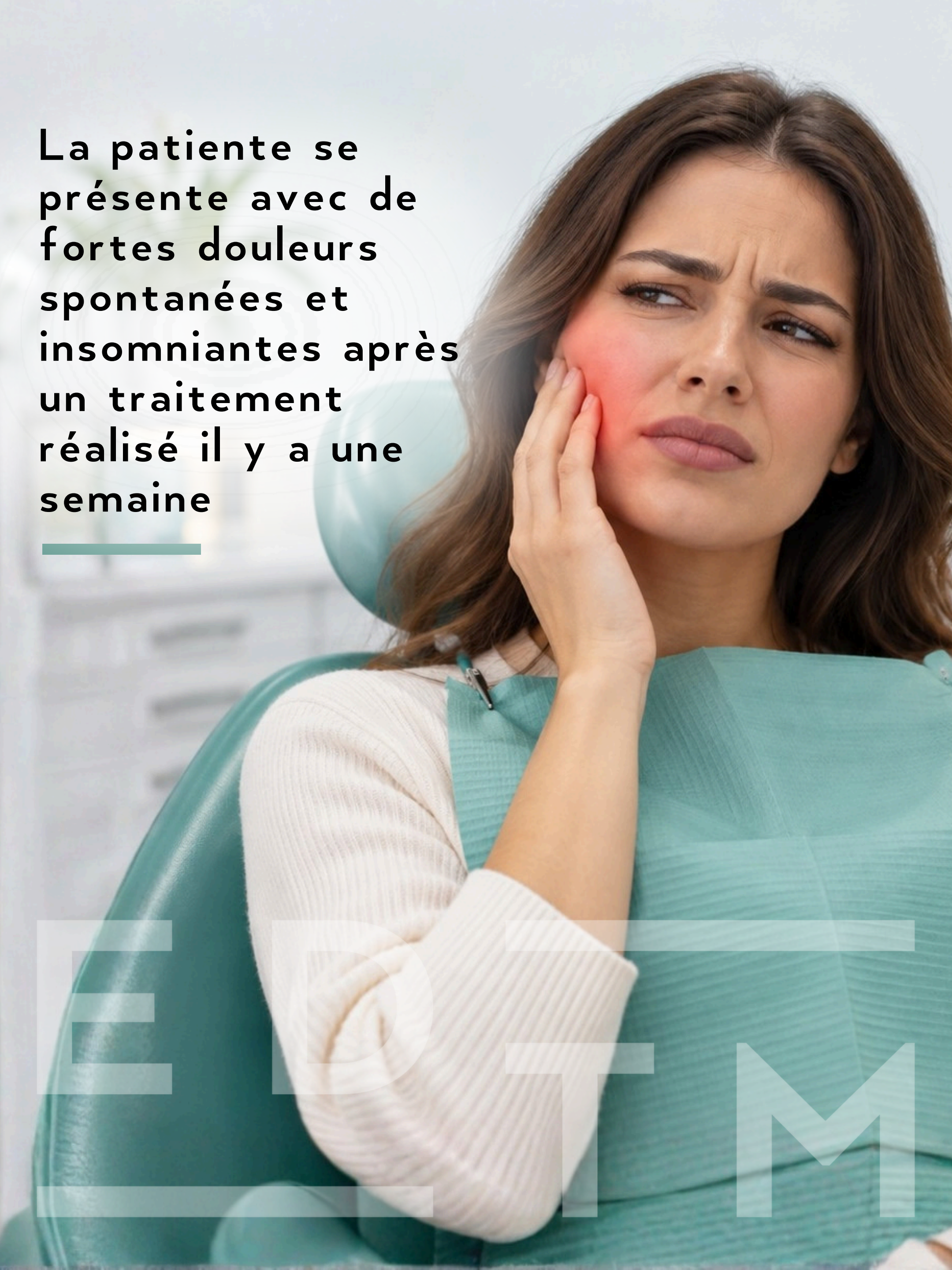



PULPE PRÉCÉDEMMENT TRAITÉE

Le traitement canalaire réalisé est perfectible (longueur, densité, conicité)

ÉTIOLOGIE ET DIAGNOSTIC

- [ ] Flare up
- [ ] Pulpite sévère
- [ ] Parodontite apicale aiguë
- [ ] Syndrome du septum
- [ ] Exérèse insuffisante de la pulpe inflammatoire

EDTM

- [x] CANAL OUBLIÉ
- [x] PULPITE SEVÈRE

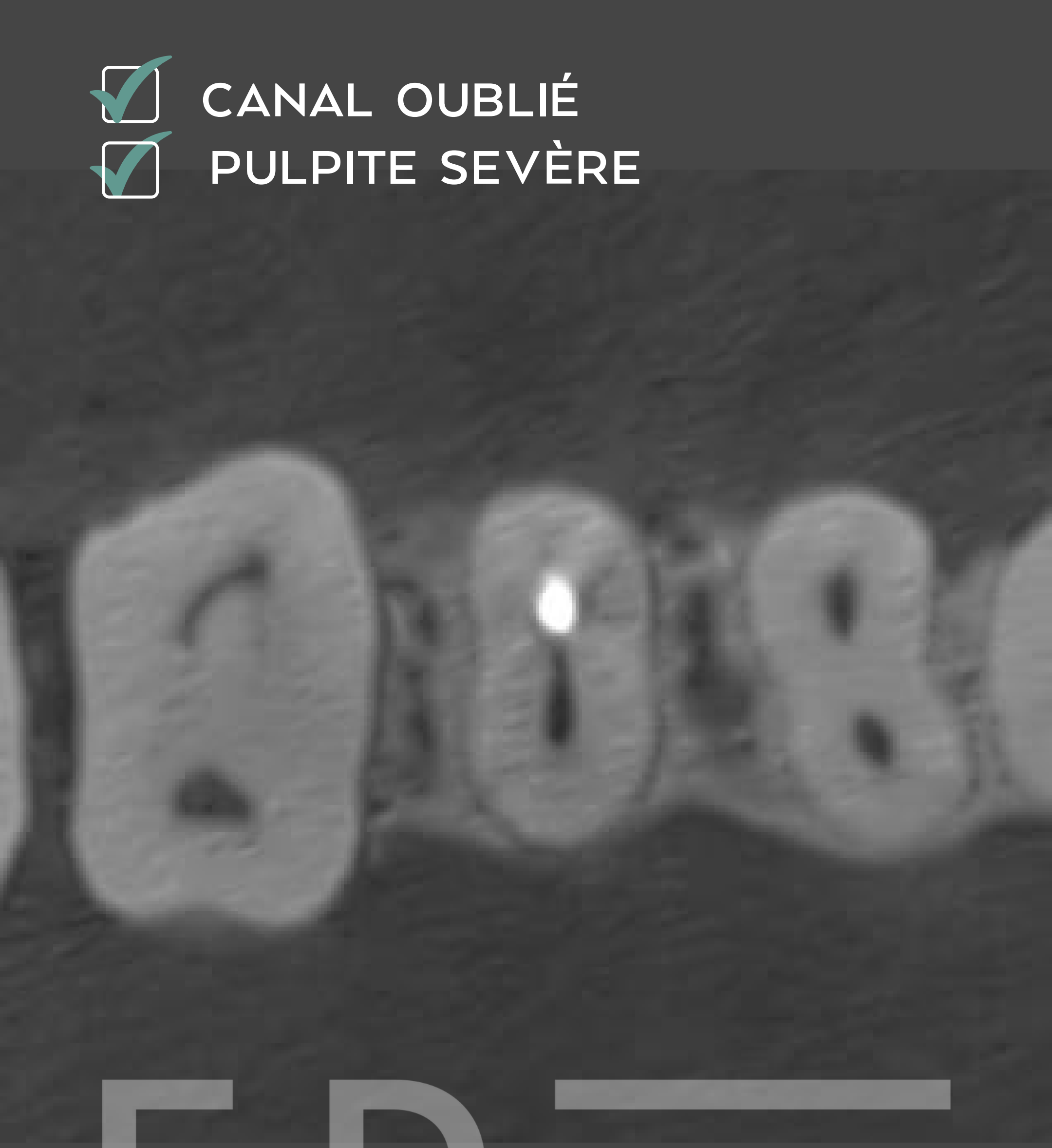

EDTM

INDICATION DE RETRAITEMENT CANALAIRE

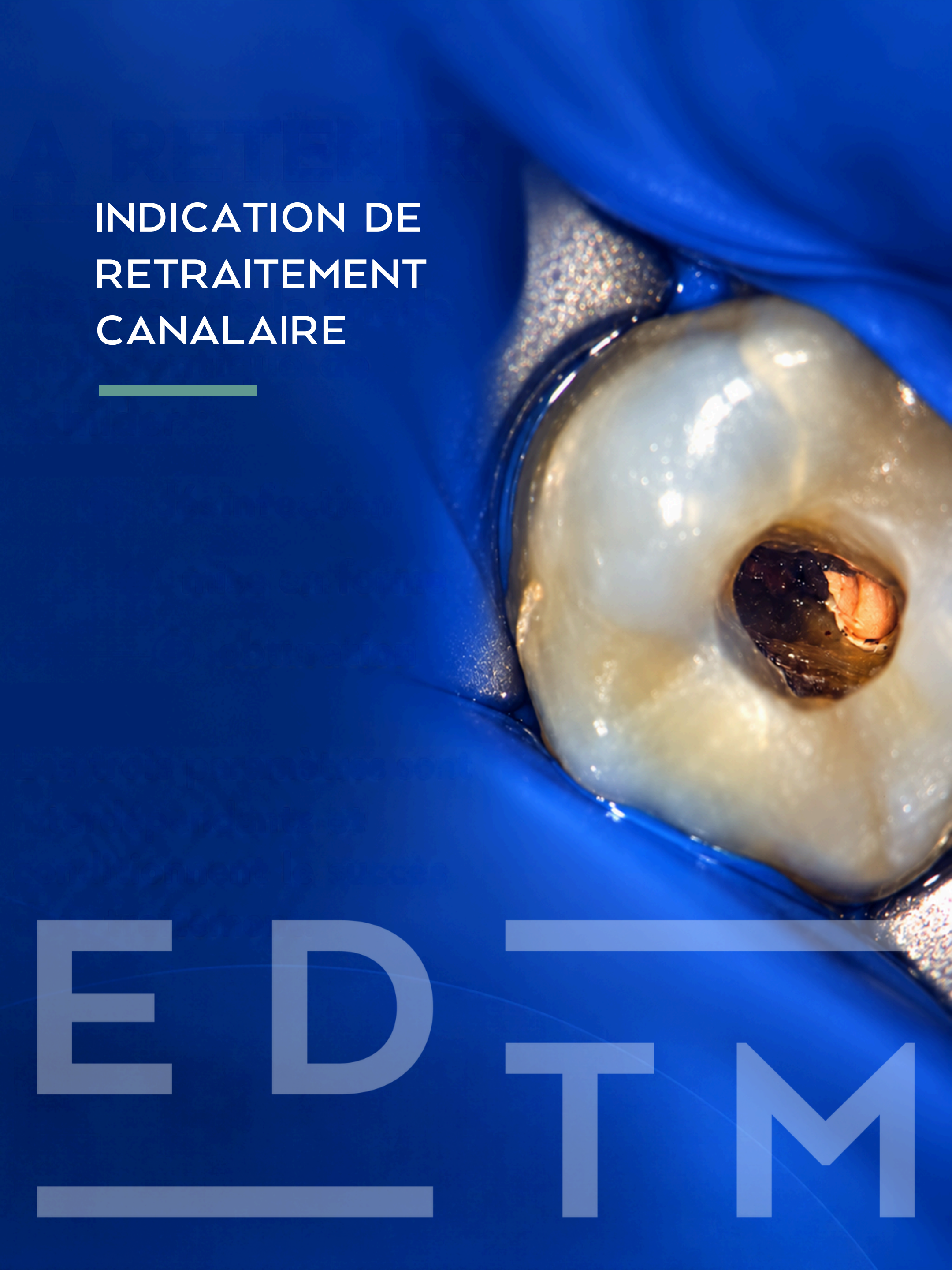

Afin de respecter la triade endodontique de Schilder



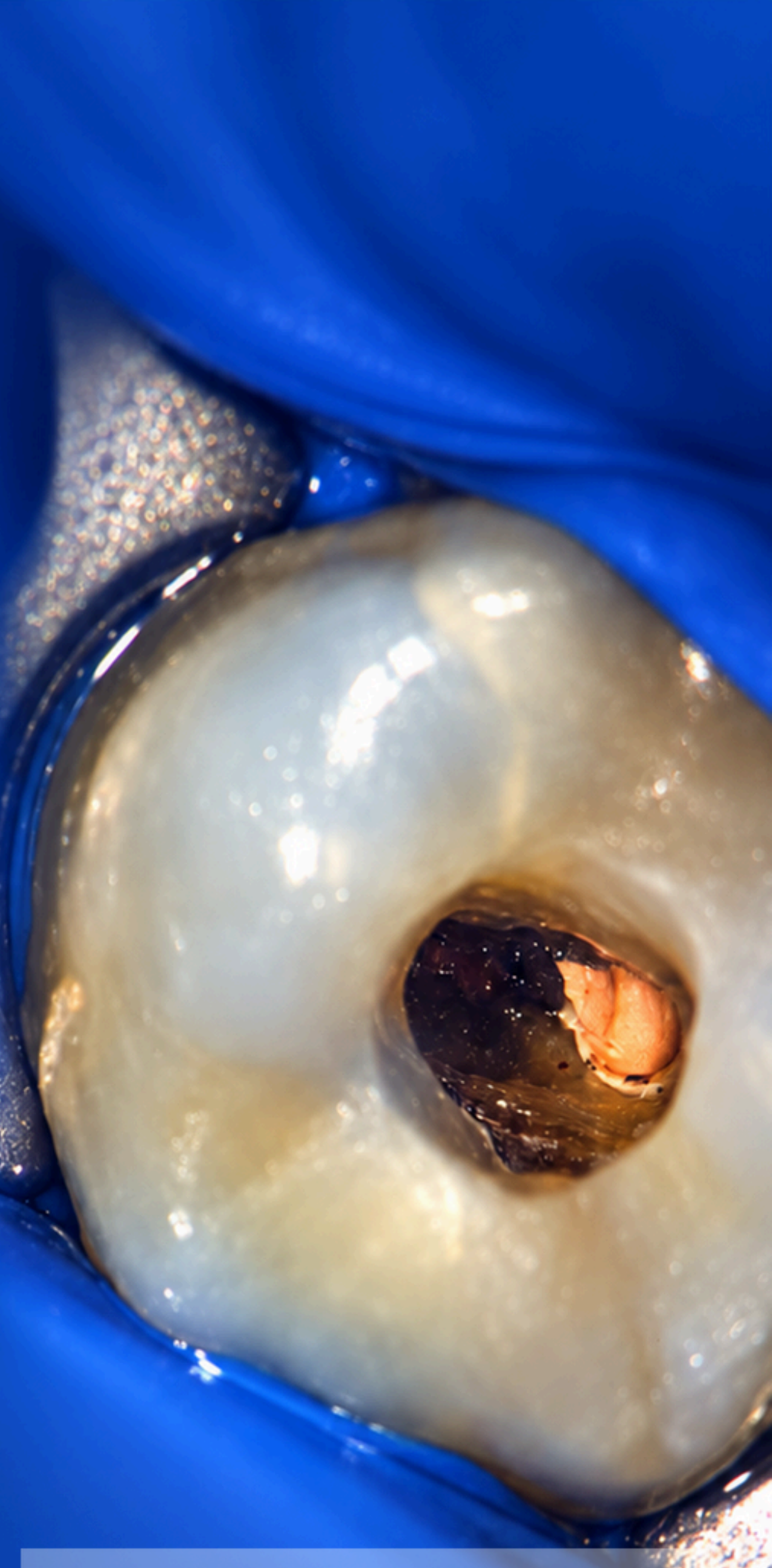

EDTM



EDTM

Les trois paramètres sont interdépendants et conditionnent le succès d'un traitement.

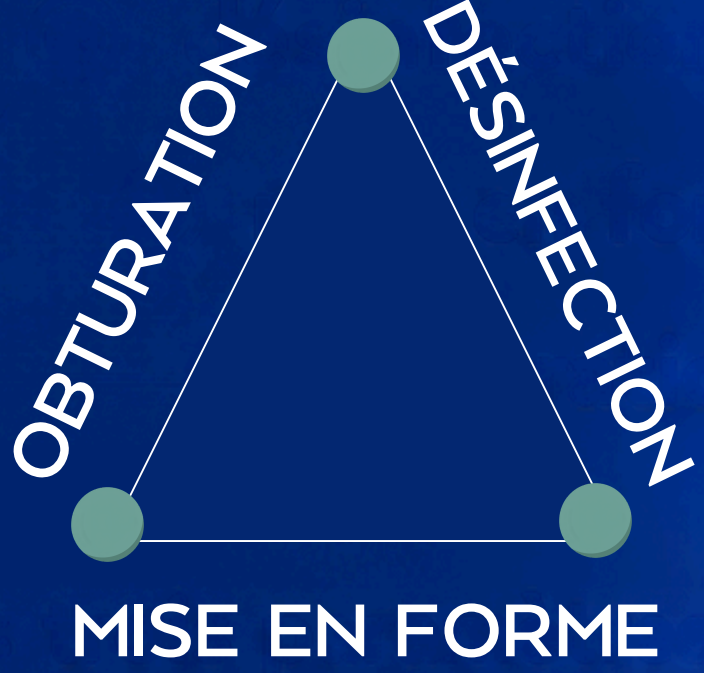

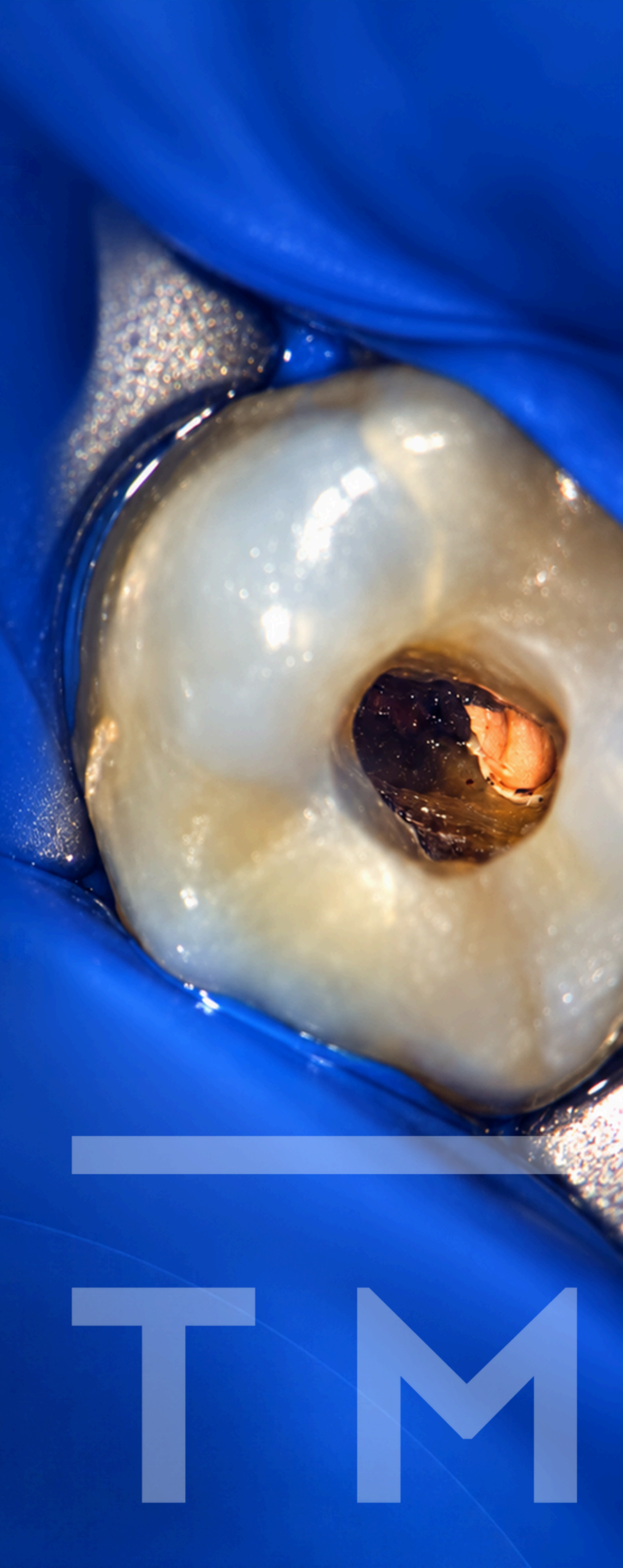

E D T M

endodontie.paris