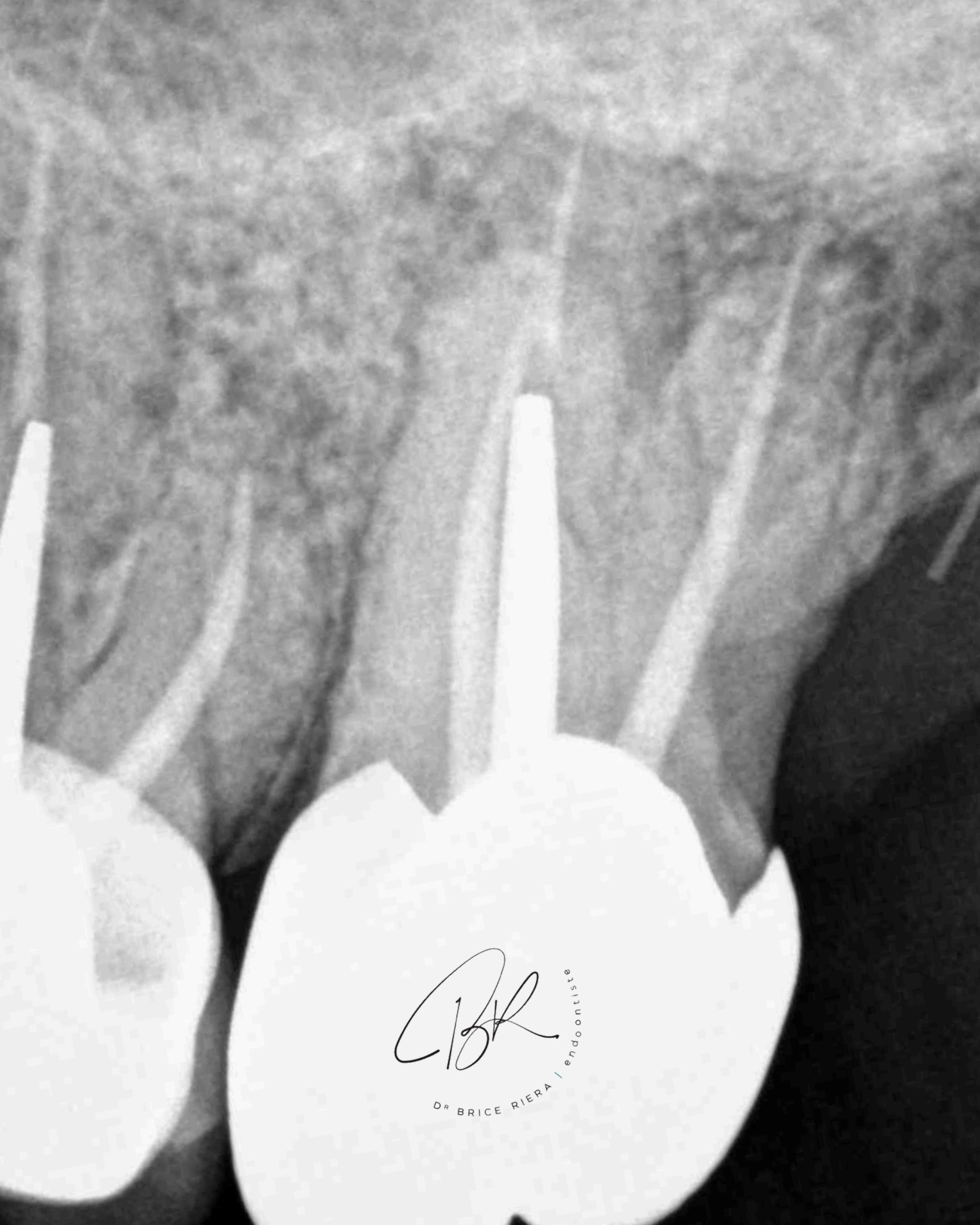
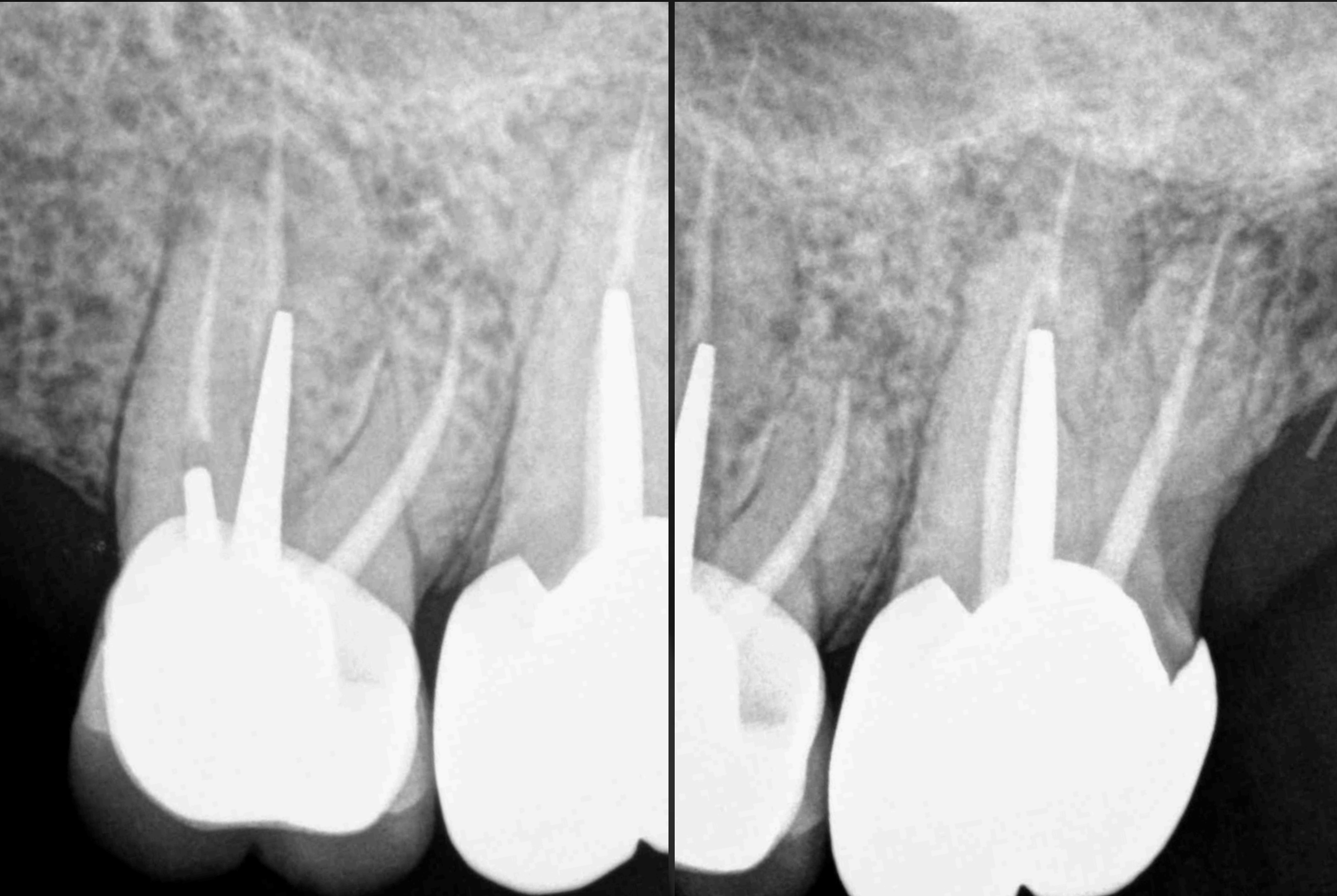


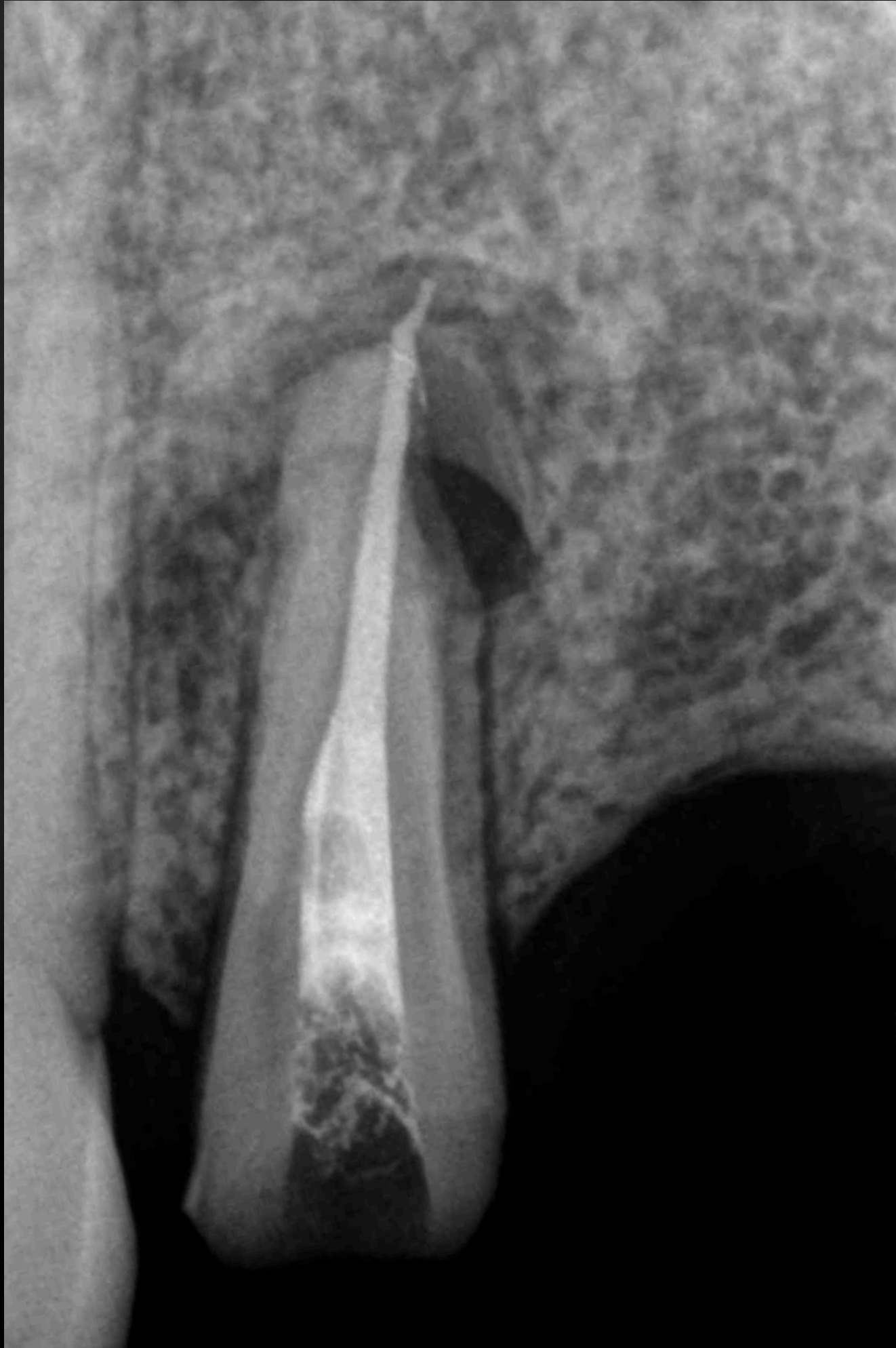BR

DR BRICE RIERA / endodontiste

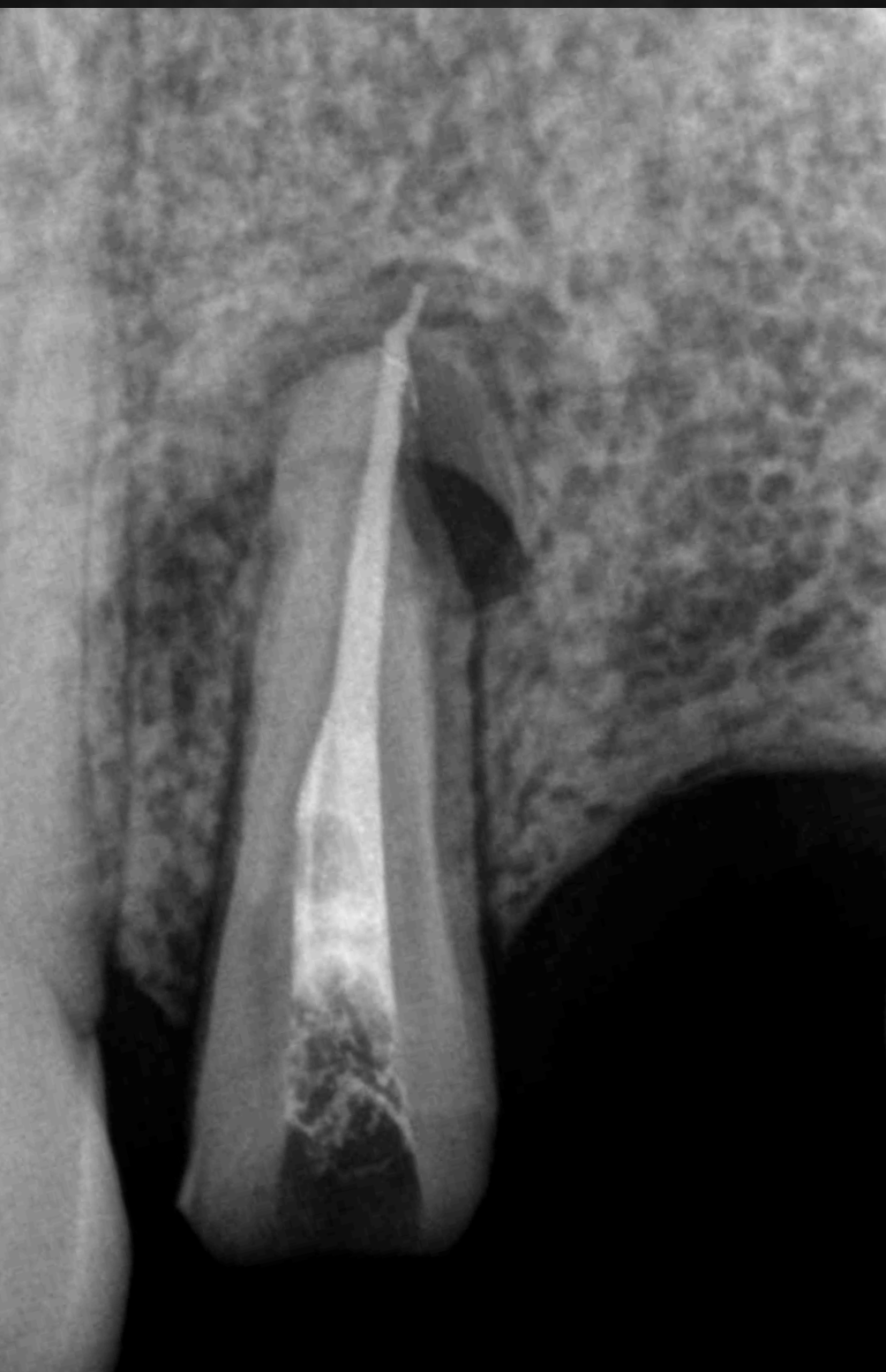**PATIENT ADRESSÉ POUR LE**  
**RETRAITEMENT CANALAIRE DE 26 et 27**



**IL EST INDIQUÉ QUE LA DENT  
N°24 A DÉJÀ ÉTÉ RETRAITÉE ET  
QU'ELLE SERA LE SUPPORT D'UN  
BRIDGE : 24 25 (INTER) 26 27**



CEPENDANT DÈS LA RADIOGRAPHIE RÉTRO  
ALVÉOLAIRE LA DENT NOUS PARAÎT PLUS  
QUE *suspecte*



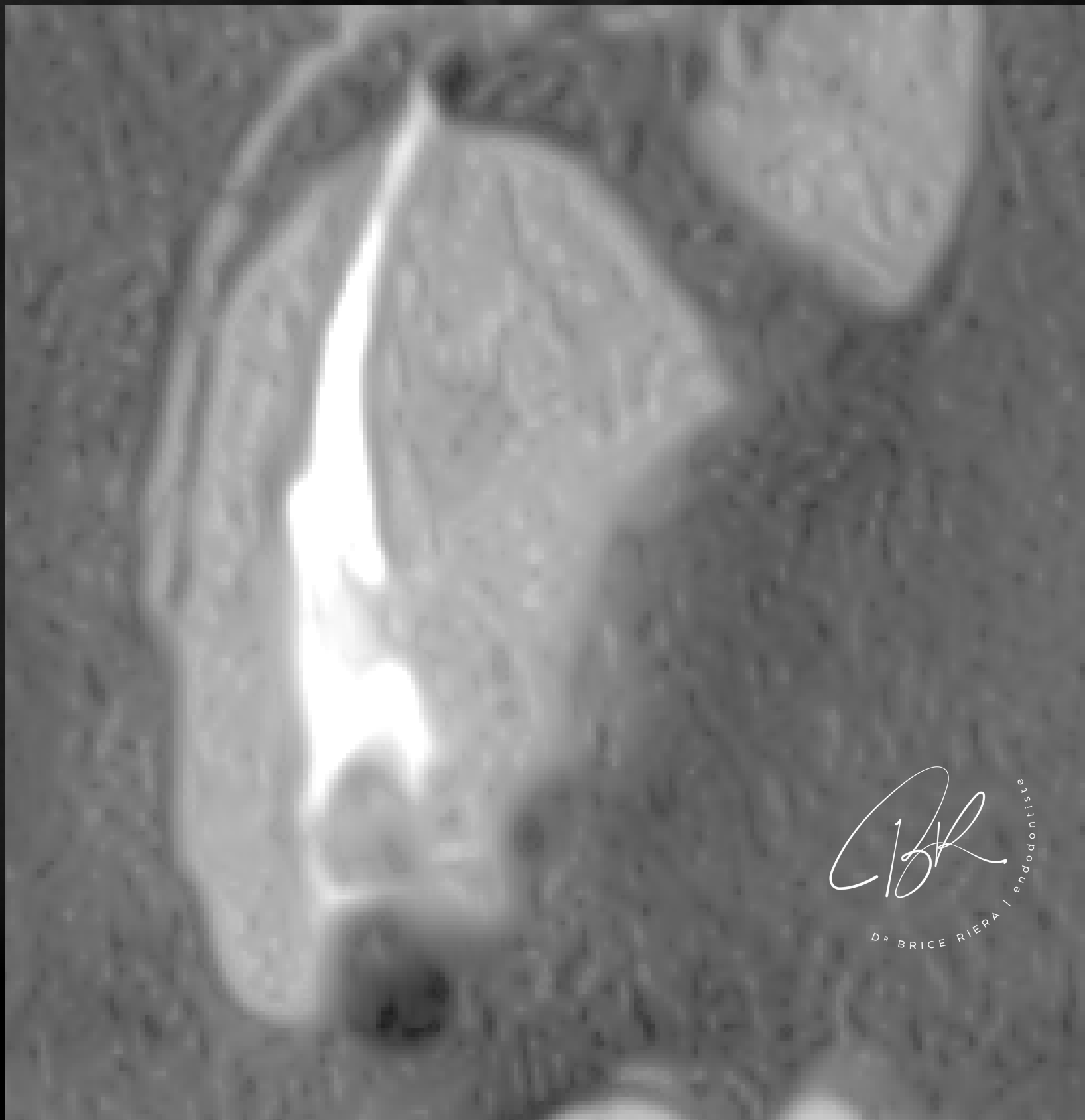
- FAIBLE QUANTITÉ DE  
SUBSTANCE CORONAIRE
- MOBILITÉ 3
- SONDAGE PARODONTAL  
PONCTUEL PROFOND
- UNE GENCIVE PALATINE  
PARTICULIÈREMENT  
INFLAMMATOIRE

LA RADIOGRAPHIE 3D NOUS APPORTE  
DES INFORMATIONS *complémentaires*



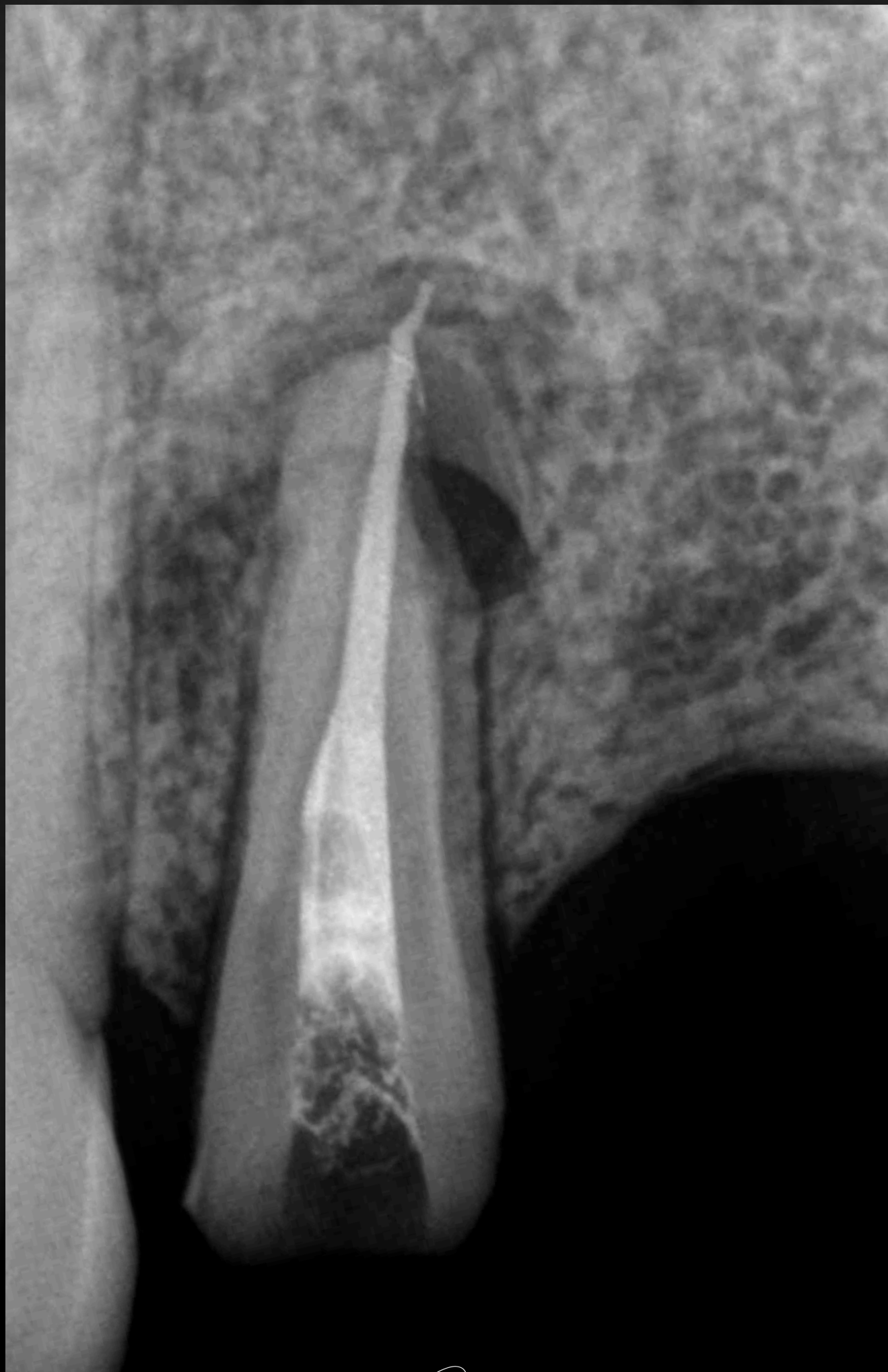## AVEC NOTAMMENT

- LA PERTE TOTALE DE LA **CORTICALE PALATINE**
- L'ABSENCE DE TRAITEMENT DU CANAL PALATIN
- LA PRÉSENCE D'UNE RÉSORPTION RADICULAIRE EXTERNE *importante*



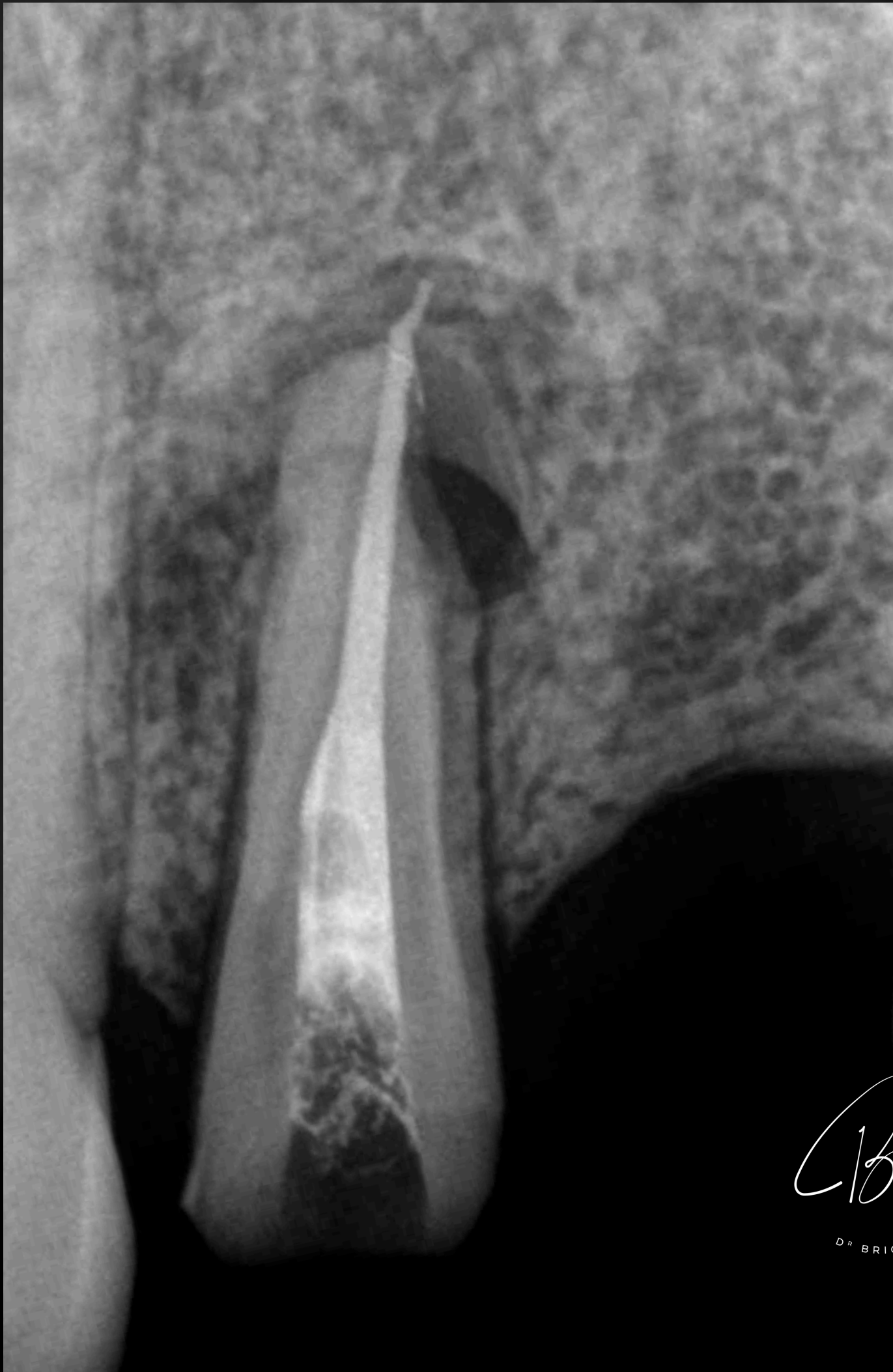*BR*  
DR BRICE RIERA / endodontiste

**À CE STADE, LA DENT N'EST PLUS  
CONSERVABLE.**



*BR*  
DR BRICE RIERA | endodontiste

LE PLAN DE TRAITEMENT  
PROTHÉTIQUE INITIALEMENT PRÉVU  
DEVRA ÊTRE *modifié.*



*BR*  
DR BRICE RIERA / endodontiste



*Dr Brice Riera*

endodontiste