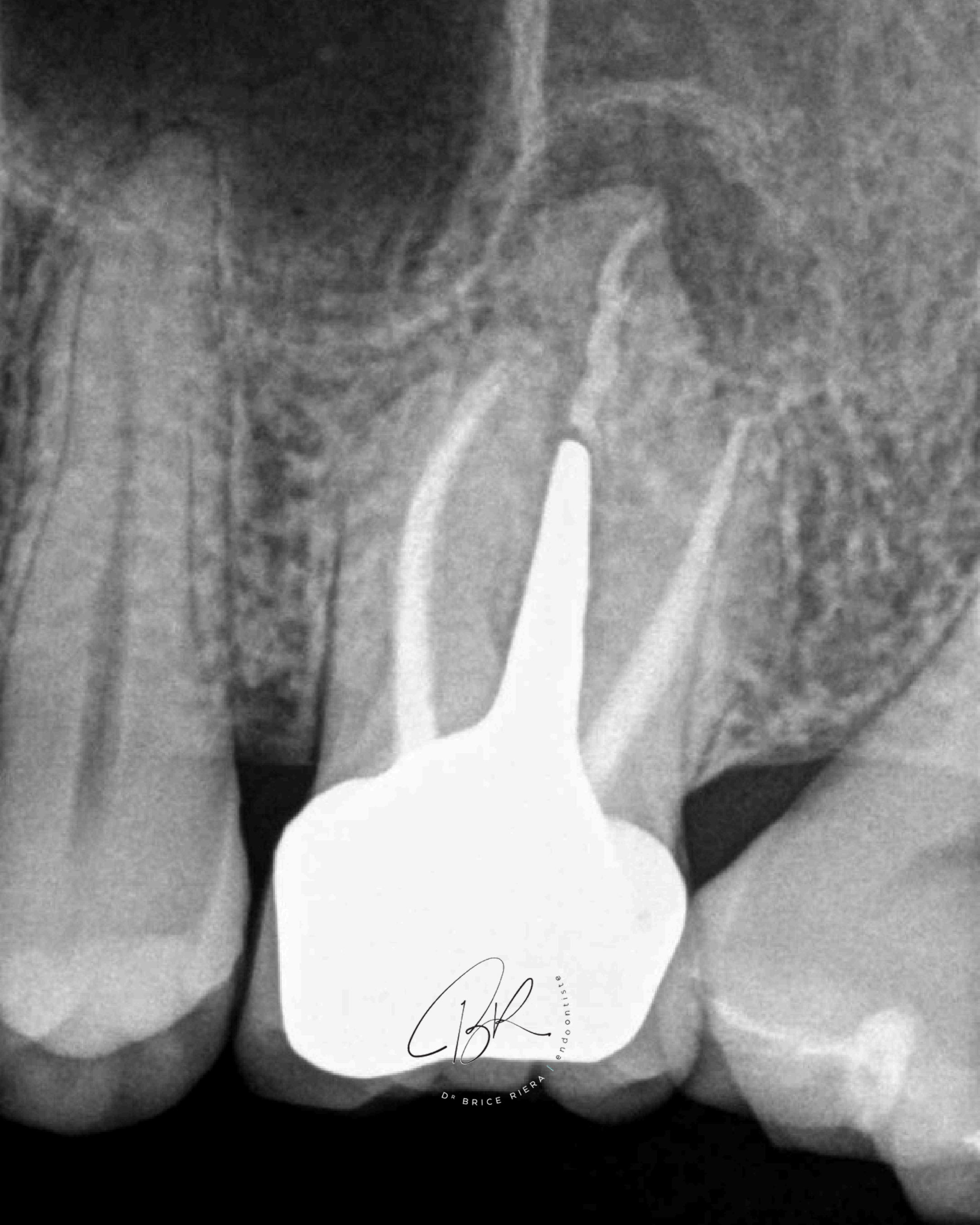

**CAS**

*clinique*

*CBR*

esthétique  
endo  
odontologie



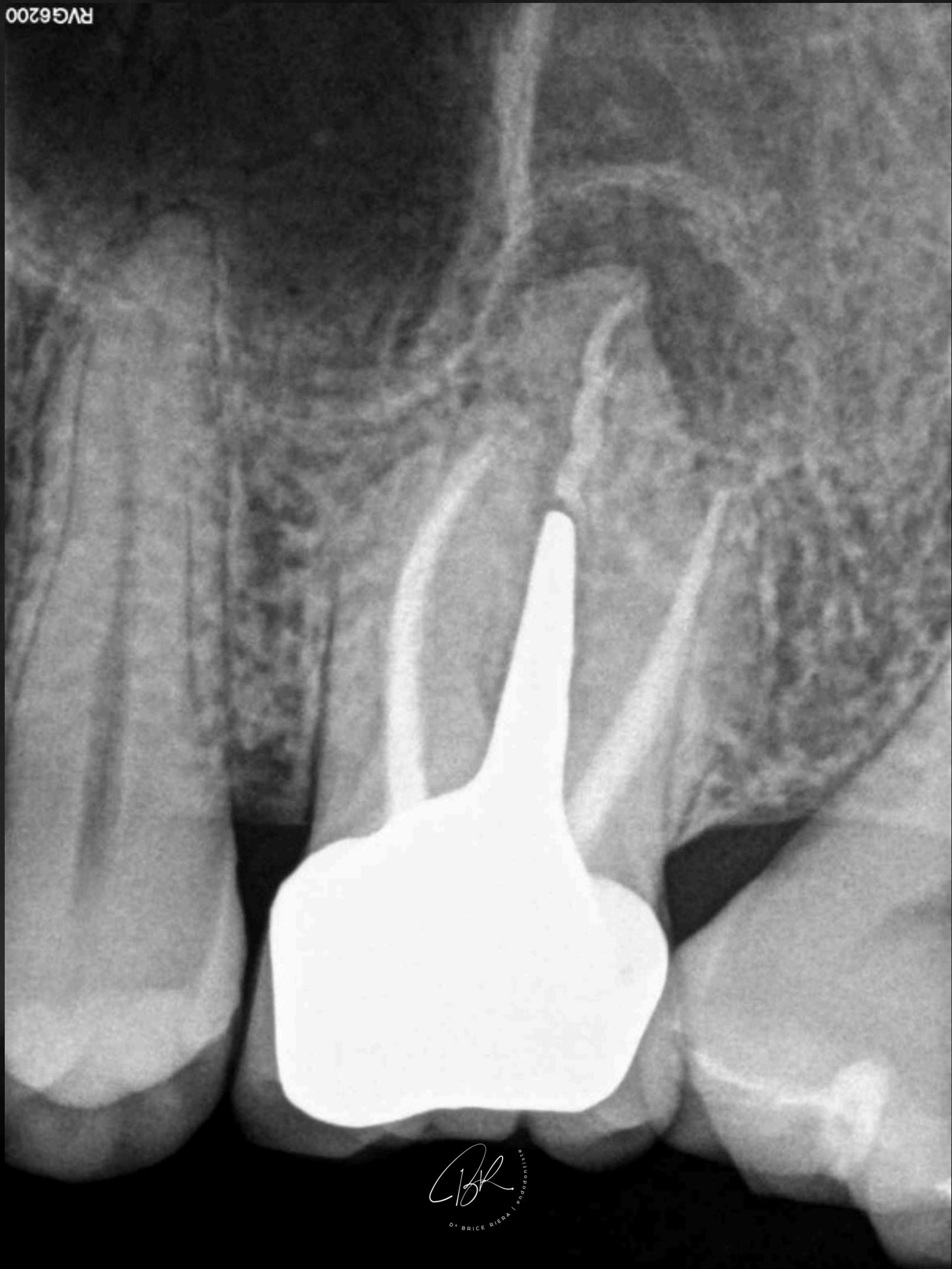
CBR

estodentisipue

DR BRICE RIERA

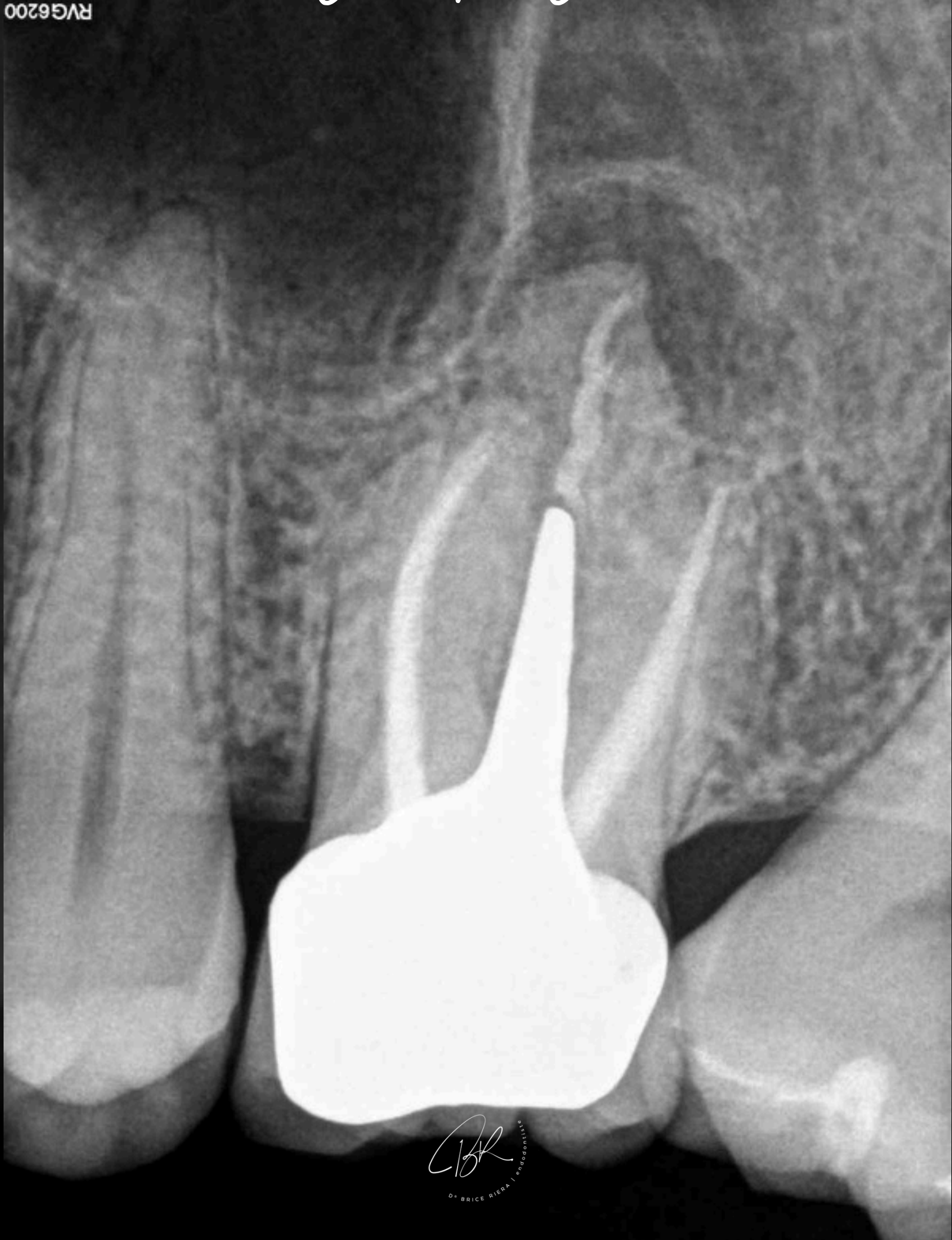
**PULPE PRÉCÉDEMMENT TRAITÉE,  
PARODONTITE APICALE SYMPTOMATIQUE  
(LÉSION APICALE *vacine*  $\Phi$ )**

RVG6200



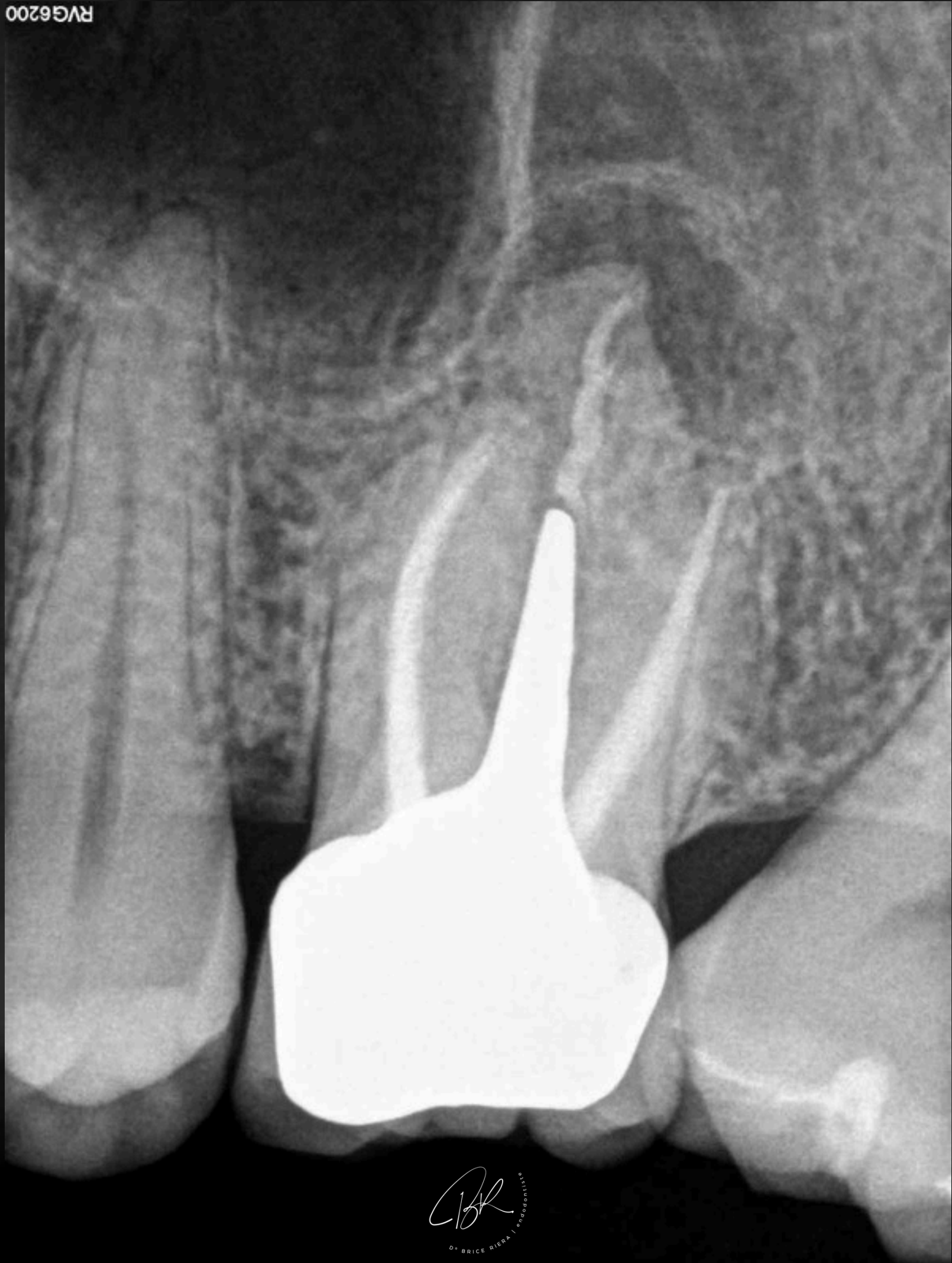
**NOUS POUVONS OBSERVER LE DÉFAUT  
D'OBTURATION CANALAIRE AU NIVEAU  
DU CANAL PALATIN IMPLIQUANT UNE  
MANQUE *d'étanchéité.***

RVG6200



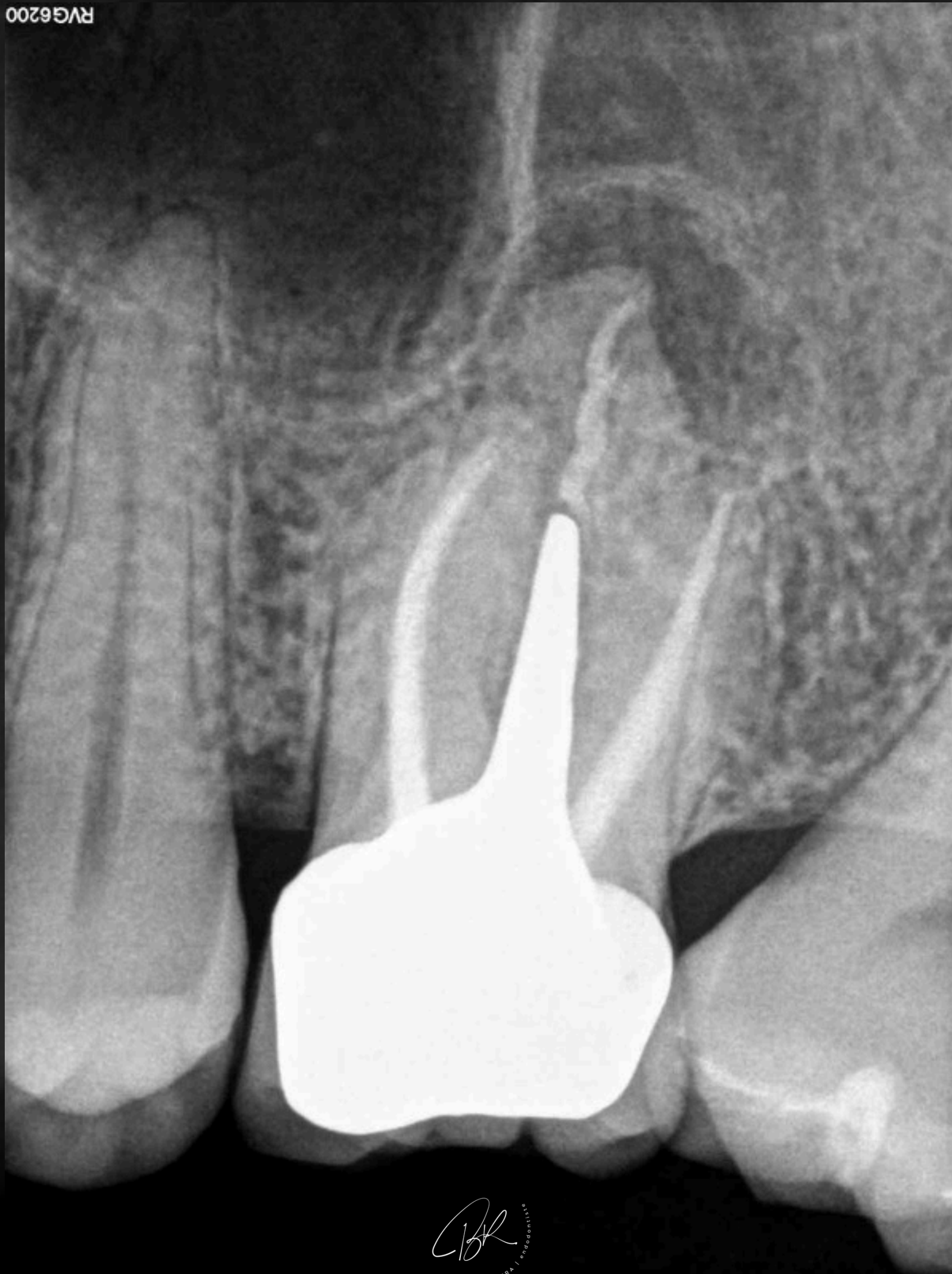LA COURONNE EST RÉCENTE, LE  
TENON volumineux.

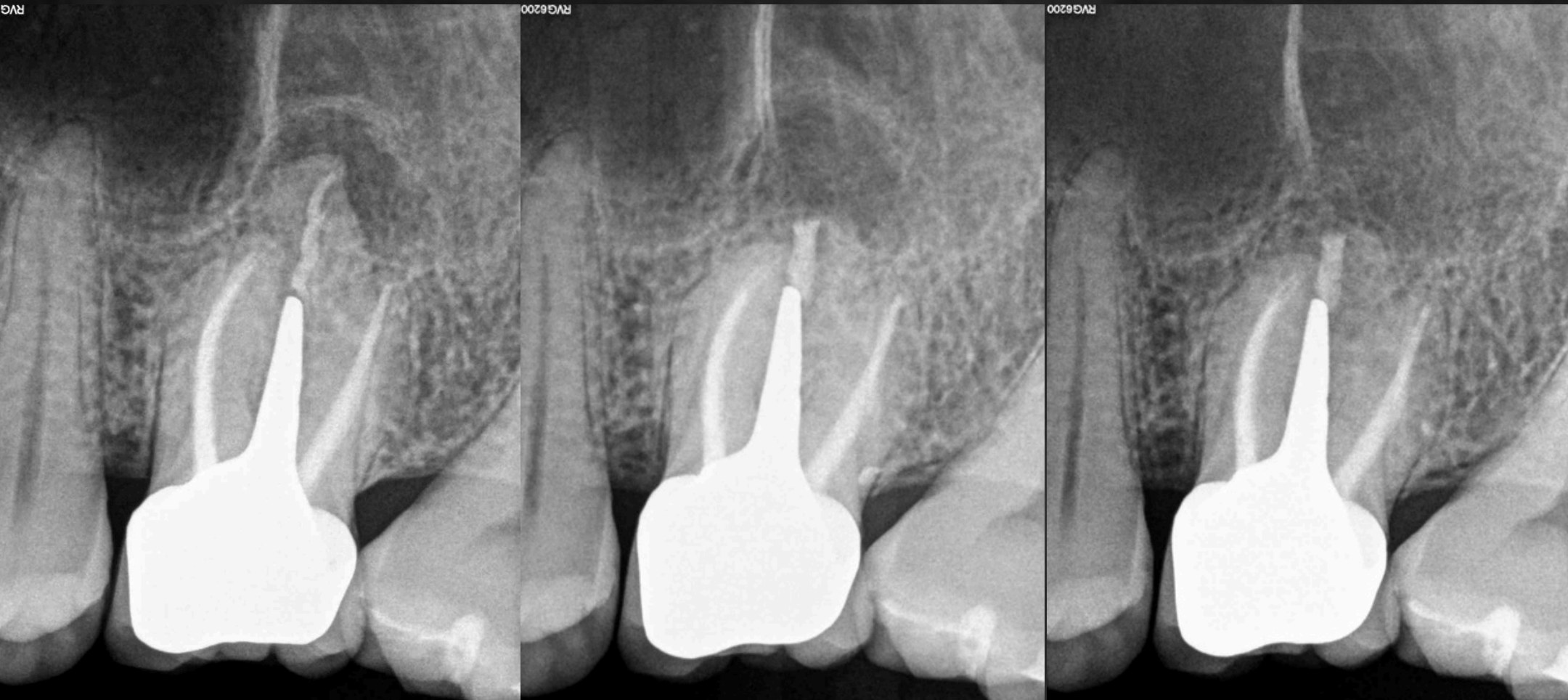
RVG6200



UNE CHIRURGIE ENDODONTIQUE DE LA  
RACINE PALATINE A ÉTÉ *indiquée.*

RVG6200

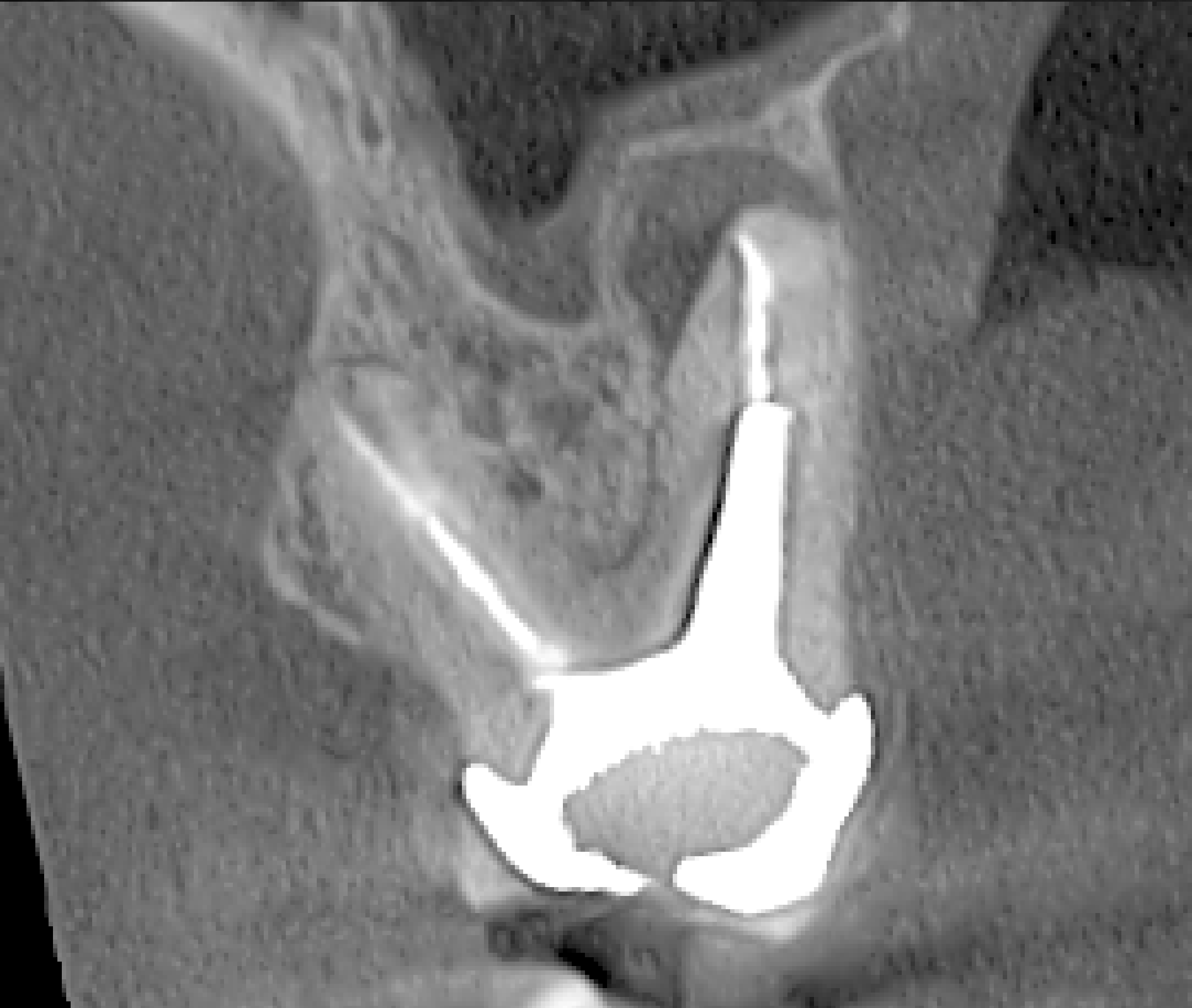



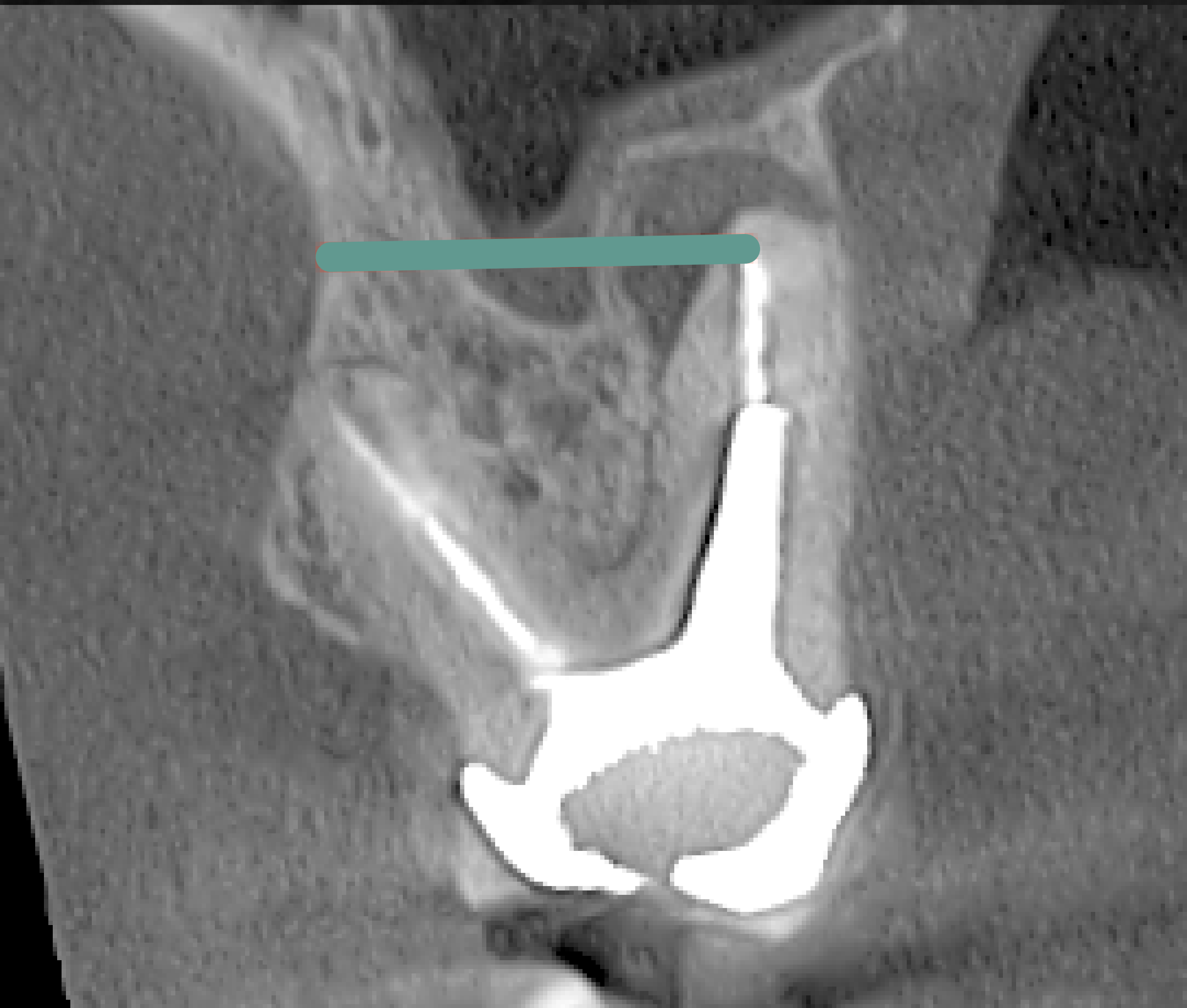
1an

*BR*  
DR BRICE RIERA | endodontiste

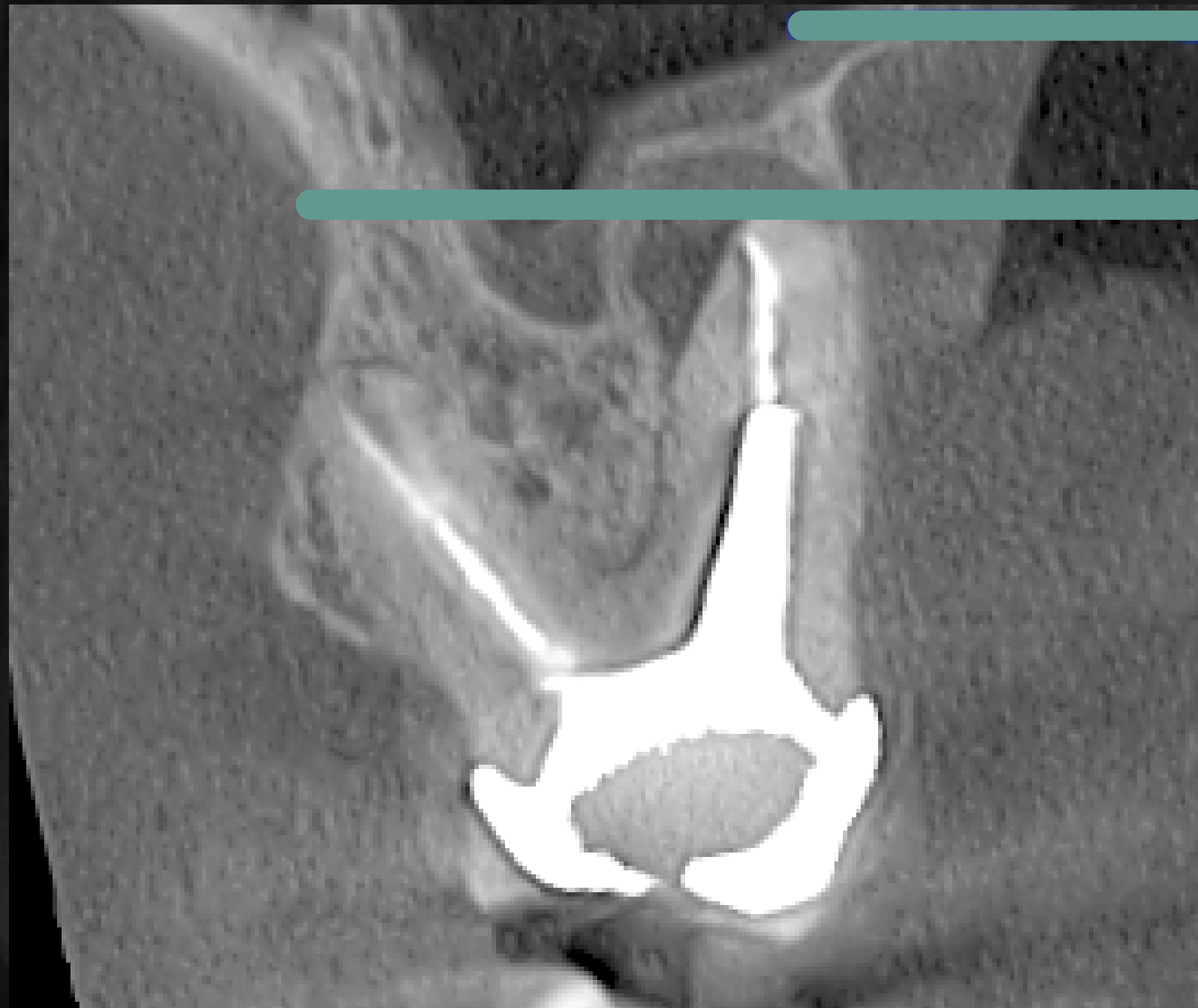QUELLE SONT LES CONTRE-INDICATIONS  
ANATOMIQUES LOCALES QUI AURAIENT  
PLUTÔT INDIQUÉ UN RETRAITEMENT  
*canalair* ?



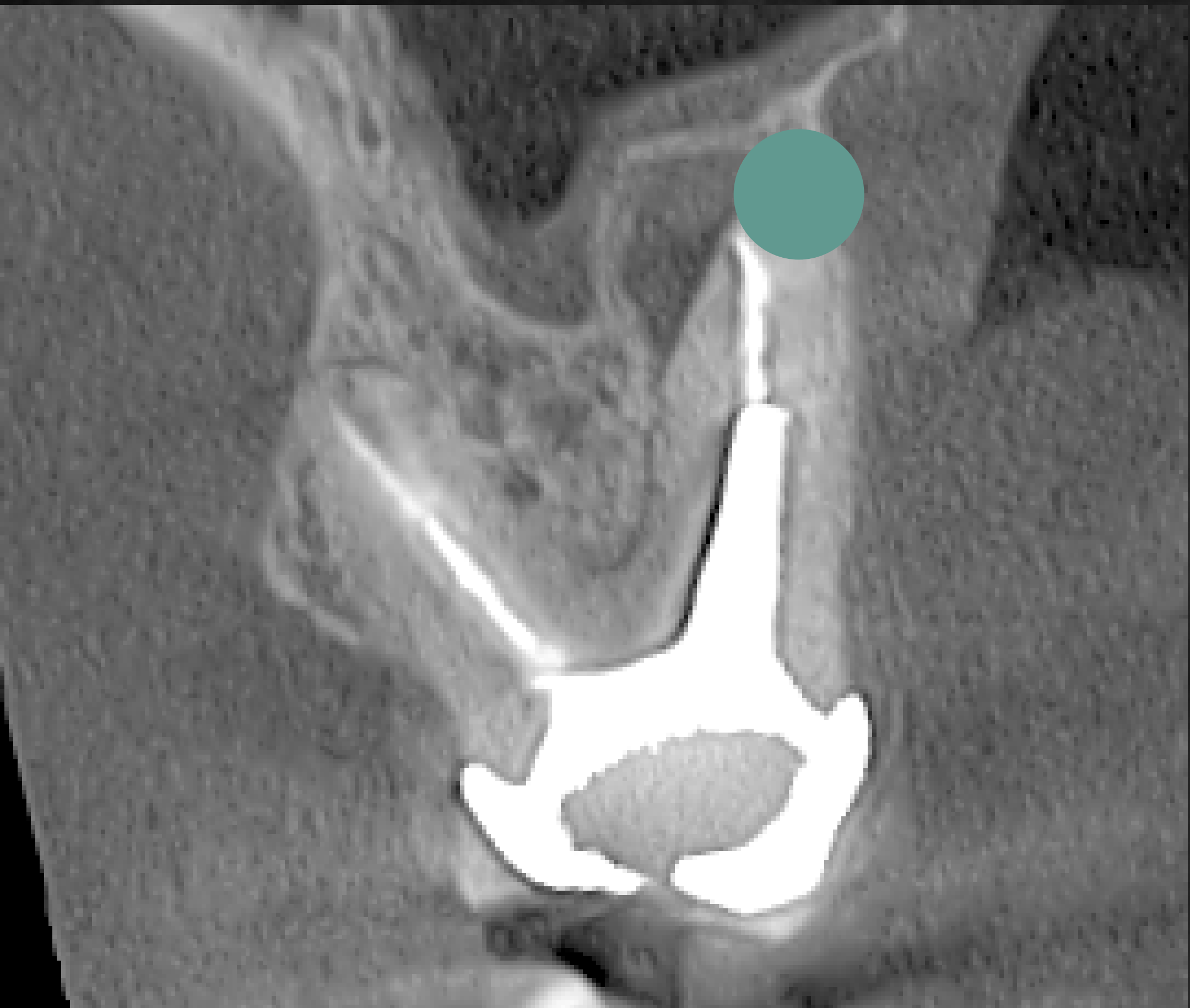
- **UNE ÉPAISSEUR D'OS ENTRE L'APEX ET LA CORTICALE PALATINE TROP *importante***



- UN APEX SE SITUANT AU MÊME NIVEAU VERTICAL QUE LE palais



- **UN RISQUE ANATOMIQUE (EX PASSAGE DE L'ARTÈRE GRANDE PALATINE EN REGARD de l'apex)**





*Dr Brice Riera*

endodontiste